

# Revista Cubana de Urología

## Introducción de la Cirugía Renal Percutánea en el Instituto de Nefrología “Prof. Abelardo Buch López”

Octavio Manuel De La Concepción Gómez, Pedro Raidel Reyes Arencibia, Roberto Sánchez Tamaki, Isied Rojas Fiel, Isabel Caravia Pubillones, Luis Alonso Rodríguez.

Servicio de Urología del Instituto de Nefrología “Prof. Abelardo Buch López”

### RESUMEN

**Introducción:** La cirugía renal percutánea (CRP) incluye un variado arsenal terapéutico en la práctica urológica actual, su introducción en un servicio de urología es un paso fundamental para su desarrollo futuro en el campo de la cirugía de mínimo acceso y la endourología. Realizamos este estudio para mostrar cómo se introdujeron las diversas modalidades de cirugía renal percutánea y la experiencia alcanzada. **Método:** Se realizó un estudio retrospectivo de las cirugías realizadas por técnicas de CRP en el período comprendido entre enero de 2002 a diciembre de 2013 en nuestro servicio. **Resultados:** En el período estudiado, se realizaron 837 intervenciones por CRP, 547 correspondieron a nefrostomías por punción percutánea (65 %) y 228 (27%) fueron nefrolitotomías percutáneas, en menor número se realizaron punciones de colecciones y quistes renales, así como nefropexias y endopielotomías. **Conclusiones:** La introducción paulatina y escalonada de las diversas modalidades de cirugía renal percutánea ha permitido el desarrollo de nuestro servicio y su condición de centro referente en endourología en el país.

**Palabras Claves:** Cirugía renal percutánea, endourología, quistes renales, litiasis renal, ptosis renal, hidronefrosis.

**Introduction:** Percutaneous renal surgery (PRS) includes several therapeutic methods in the current urological practice; its introduction in an urological service is a main step for a future development in the field of minimally invasive surgery and endourology. We performed this study to show how we introduced several modalities of percutaneous renal surgery and the obtained experience. **Method:** A retrospective study was conducted between the months of January 2002 to December 2013, among the renal percutaneous surgeries performed at our service. **Results:** At this period were performed 837 PRS, 547 corresponding to percutaneous nephrostomies (65%) and 228 (27%) were percutaneous nephrolitotomies; in a less number were performed collection puncture and renal cysts, nephropexies and endopielotomies. **Conclusions:** The constant and stepped introduction of percutaneous renal surgery modalities has allowed the development of our service and its condition as referral endourological centre in the country.

**Key words:** percutaneous renal surgery, endourology, renal cysts, urolithiasis, renal ptosis, hydronephrosis.

## INTRODUCCIÓN

Con la extracción de una litiasis a través de una nefrostomía, Ruppel y Brown en 1940 marcan el inicio de la cirugía renal percutánea (CRP), la introducción de la técnica de Seldinger ideada para el acceso vascular, utilizada posteriormente en el acceso a las cavidades renales y el reporte de Goodman, Casey y Wolf de la realización de una nefrostomía por punción percutánea, labraron el camino para el desarrollo de esta disciplina quirúrgica urológica<sup>1</sup>. Diversas técnicas quirúrgicas se agrupan bajo su manto, las más conocidas son la nefrostomía por punción percutánea (NPC), la punción/evacuación/esclerosis de quistes renales, la endopielotomía anterógrada percutánea y la nefrolitotomía percutánea (NLP) como su mayor exponente y actual regla de oro en el tratamiento de la litiasis renal mayor de 2 cm. Otras menos conocidas se han incorporado recientemente a este arsenal, sustituyendo técnicas abiertas tradicionales o laparoscópicas, entre ellas la evacuación de colecciones retroperitoneales, perirrenales y la Nefrostomía en Asa Percutánea que muestra excelentes resultados respecto a otras variantes<sup>2</sup>. Esta modalidad de cirugía puede combinar en un solo momento varias intervenciones y complementarse con otras técnicas mínimamente invasivas<sup>3,4</sup>. El servicio de Urología del Instituto de Nefrología, desde los años 80, introdujo la nefrostomía por punción percutánea en el tratamiento de la Insuficiencia Renal Aguda Obstrucciona y en las complicaciones del Trasplante Renal<sup>5-7</sup> desde entonces se han ido introduciendo escalonadamente técnicas percutáneas en el arsenal terapéutico del servicio manteniendo un estándar elevado en el tratamiento de los pacientes que asisten a esta institución.

El propósito de esta investigación es divulgar la historia de la introducción paulatina de nuevas técnicas de cirugía renal percutánea en un servicio de tercer nivel del Sistema Nacional de Salud y como ha impactado en la calidad de la atención a sus pacientes en el periodo analizado.

## MÉTODOS

Se realizó un estudio retrospectivo, lineal y observacional de las casos intervenidos por técnicas de CRP, introducidas en el servicio de Urología del Instituto Nacional de Nefrología “Profesor Abelardo Buch López” en el período comprendido entre enero de 2002 a diciembre de 2013, empleando una base de datos que recoge el desempeño quirúrgico del Servicio en ese período y mostrando sus resultados por las medidas absolutas y relativas, expresándolos en tablas y gráficos.

Caracterización del Servicio: 4 Especialistas en Urología. Camas disponibles 12. Turnos quirúrgicos semanales 12.

## RESULTADOS

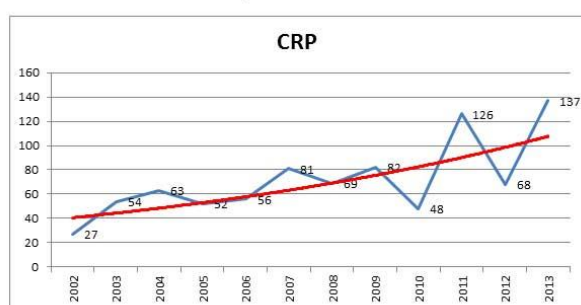
La tabla 1 muestra la cronología de la introducción de las diversas técnicas que incluimos como cirugía renal percutánea, la introducción escalonada ha permitido alcanzar habilidades en este abordaje percutáneo sin recurrir a los servicios de Radiología Intervencionista.

**Tabla 1** Cronología de la introducción de las técnicas quirúrgicas.

Tipos de Cirugías Renales Percutáneas	Año de introducción
Nefrostomía por Punción Percutánea (NPC)	1980
Nefrolitotomía Percutánea (NLP)	2004
Punción evacuación de quistes y colecciones	2004
Endopielotomía Anterógrada o Percutánea	2005
Nefropexia Percutánea	2006
Nefrostomía en Asa Percutánea.	2011

El gráfico 1 muestra el comportamiento anual de la CRP en el INEF en los últimos 12 años, exhibiendo un claro incremento de la frecuencia en la que se emplean estas técnicas en el servicio de Urología del Instituto de Nefrología.

**Gráfico 1.** Comportamiento de la CRP en el INEF.



La tabla 2 muestra el número de intervenciones en cirugía renal percutánea realizados en los últimos 12 años.

**Tabla 2.** Cirugías realizadas en el INEF.

Cirugía realizada	No.	%
Nefrostomía por punción	547	65
Nefrolitotomía Percutánea	228	27
Punción evacuación Quistes y colecciones	25	3
Endopielotomía	21	3
Nefropexia percutánea	9	1
Nefrostomía en asa.	7	1
Total	837	100

## DISCUSIÓN

La introducción paulatina y escalonada de las técnicas quirúrgicas percutáneas ha constituido una premisa que ha permitido a este servicio contar con un arsenal terapéutico de primera línea que consigue enfrentar las misiones que dentro del Sistema Nacional de Salud tiene el Instituto de Nefrología. El hecho de ser uno de los centros en Cuba, que introdujo la nefrostomía por punción percutánea en los años 80, ha provisto de habilidades que se han transmitido a varias generaciones de urólogos en el servicio, conociendo y manejando este abordaje, es que se consigue avanzar hacia otras modalidades de cirugía percutánea con seguridad. Las diversas situaciones que se presentan en la realización de la CRP, como describe Rais-Bahram,<sup>8</sup> son familiares a nuestra práctica. La NLP es la cirugía de la litiasis renal más realizada y es el tratamiento indicado para la mayoría de los pacientes con litiasis coraliforme y en especial para litiasis mayor o igual a 2 cm y aquellas de iguales o mayores de 1,5 cm situadas en los polos inferiores,<sup>9</sup> la adopción del abordaje en decúbito supino de las cavidades renales ha permitido disminuir el tiempo operatorio, en los últimos 4 años, como han descrito varios autores<sup>10-11</sup>. La realización de punciones y drenajes de colecciones y quistes por vía percutánea, bajo control fluoroscópico o

ultrasonográfico, ha formado parte importante de la práctica de la cirugía renal percutánea realizado por el servicio en este período analizado, pudiendo resolver un número de casos sin necesidad de recurrir a la cirugía abierta convencional dada su aparente simplicidad<sup>12-13</sup>. En los últimos años el destechamiento laparoscópico de los quistes, ha sustituido las punciones y esclerosis de los quistes y colecciones, incluso con la combinación de varias técnicas y procedimientos en una sola sesión<sup>14</sup>.

La Endopielotomía Anterógrada significó un paso de avance en el arsenal quirúrgico percutáneo desde que se introdujo por parte de Wickham y Kellet en 1988<sup>15</sup> y se consideró una opción primaria en el tratamiento de la estenosis de la Unión Pieloureteral (UPU) a pesar de su escaso nivel de resolución, antes de que la Pieloplastia Laparoscópica se convirtiera en la nueva regla de oro en el tratamiento de esta patología<sup>16-17</sup>. En nuestro servicio esta técnica se reservó con resultados aceptables, en el retratamiento de las estenosis de la postquirúrgicas principalmente y creemos firmemente que este deba ser una opción a explorar antes de la realización de una reconstrucción abierta de una unión previamente abordada quirúrgicamente.

La Nefropexia percutánea se comienza a reportar por varios autores en eventos internacionales desde 1997, como nos señalan

Machado, Decia y Suarez en su publicación de 2001 en Archivos Españoles de Urología<sup>18</sup>; en nuestro medio fue Castillo y cols. quienes primero realizaron estas técnicas mediante el uso de nefrostomía en asa y lo reportaron en 1999 en Archivos Españoles también<sup>19</sup>. Su factibilidad y la experiencia en el abordaje renal percutáneo nos llevaron a realizar con éxito estos casos, siendo asumida esta técnica como una posibilidad quirúrgica cuando las indicaciones están bien definidas en dolor y obstrucción principalmente.

Por ultimo nos referiremos a la realización de nefrostomía en asa mediante doble punción percutánea como ha sido descrita por Castillo y cols., esta sustituyó en nuestro centro la clásica cirugía renal a cielo abierto, al adquirir mayor habilidad en la CRP, en este reporte, 9 pacientes se beneficiaron con esta modalidad de tratamiento en los últimos años.

## REFERENCIAS BIBLIOGRÁFICAS

1. Pérez Albacete M. Historia de la cirugía laparoscópica y de la terapia mínimamente invasiva. *Clínicas Urol Complut.* 2005;11:15-44.
2. Thomas R, Monga M. A simple technique for nephropexy: percutaneous nephrostomy tube placement. *Br J Urol.* 1997;80(Suppl 2):159.
3. HOENIG DM, HEMAL AK, SHALHAV AL, CLAYMAN RV. Percutaneous nephrostolithotomy, endopyelotomy and nephropexy in a single session. *J Urol.* 1998;160(3):826-7.
4. Barber NJ, Thompson PM. Nephroptosis and nephropexy-hung up on the past? *Eur Urol.* 2004;46(4):428-33.
5. Concepción Gómez, O de la y cols.: Comportamiento de la Obstrucción Urinaria en el Trasplante Renal. Instituto de Nefrología.

## CONCLUSIONES

La introducción paulatina y escalonada de las diversas modalidades de cirugía renal percutánea ha permitido colocar al servicio de Urología del Instituto de Nefrología “Profesor Abelardo Buch López” entre la vanguardia de los centros, que en Cuba, se dedican a la Cirugía Mínimamente Invasiva en Urología. Es nuestro deseo recomendar este modelo a otros servicios y centros que aún no han comenzado su desarrollo en esta área de la cirugía urológica actual.

**Reconocimiento:** Deseamos reconocer el papel que los profesores Isabel Caravia Pubillones y Luis Alonso Rodríguez (jubilado), jugaron en la introducción de estos procedimientos en nuestro servicio, donde laboraron por más de 25 años, siendo verdaderos pioneros de la urología moderna en Cuba.

- 1971-1992. Urología al Día. CNICM. 1992. Diciembre 19 (1)
6. Caravia Pubillones I, Expósito Ferrer LA, de la Concepción Gómez O, Reyes Arencibia R, Alonso Rodríguez L, Rivas Sierra R. Insuficiencia renal aguda obstructiva: Estudio de 42 pacientes. *Rev Cuba Cir.* 1997;36(1):53-8.
7. Alonso Rodríguez L y cols: Obstrucción Urinaria Bilateral por Plastrón Apendicular. *Bol. Col. Mex. Urol.* 1999; 16 (1): 39-41.
8. Rais-Bahrami S, Friedlander JI, Duty BD, Okeke Z, Smith AD. Difficulties with access in percutaneous renal surgery. *Ther Adv Urol.* 2011;1756287211400661.
9. Antonelli JA, Pearle MS. Advances in percutaneous nephrolithotomy. *Urol Clin North Am.* 2013;40(1):99-113.

10. Silva B, others. Cirugía renal percutánea en decúbito dorsal: experiencia inicial y comparación con técnica en prono. Rev Chil Urol. 2008;73(2):89-100.
11. Sesmero JA, Del Valle González N, Redondo CC, Toves AR, Delgado MC, Oceja JM-S. Comparación entre la posición de Valdivia y la posición prona en la nefrolitotomía percutánea (NLP). Actas Urol Esp. 2008;32(4):424-9.
12. Skolarikos A, Laguna MP, de la Rosette JJ. Conservative and radiological management of simple renal cysts: a comprehensive review. BJU Int. 2012;110(2):170-8.
13. Mohsen T, Gomha MA. Treatment of symptomatic simple renal cysts by percutaneous aspiration and ethanol sclerotherapy. BJU Int. 2005;96(9):1369-72.
14. Qiu J, Wang D, Chen X, Fang Y, Lei H, Yan X, et al. Simultaneous treatment of renal cysts and stones with single-session retroperitoneoscopic renal cyst decortication and retroperitoneoscopy-assisted percutaneous nephrolithotomy. Urol Int. 2011;88(4):395-9.
15. Wickham JE, Kellet MJ. Percutaneous pyelolysis. Eur Urol. 1982;9(2):122-4.
16. Sesmero JHA, del Valle González N, Toves LAR, Redondo CC, Tesedo VR, Oceja JMM-S. Seguimiento a largo plazo de la endopielotomía anterógrada. Factores que influyen en el resultado. Actas Urol Esp. 2009;33(1):64-8.
17. Vannahme M, Mathur S, Davenport K, Timoney AG, Keeley FX. The management of secondary pelvi-ureteric junction obstruction-a comparison of pyeloplasty and endopyelotomy. BJU Int. 2014;113(1):108-12.
18. Machado Bairo M, Decia Mendizabal R, Suarez Besio R. Percutaneous nephropexy. Arch Esp Urol. 2001 Mar;54(2):151-5.
19. Castillo RM, Larrea ME, Hernández SD, Carauna V-GA, Labrada RM, Cuesta MT. [Percutaneous nephropexy in the treatment of renal ptosis]. Arch Esp Urol. 1999;52(3):250-6.

**Recibido:** 03-03-2014

**Aprobado:** 16-12-2014

**Correspondencia:** *Octavio Manuel De La Concepción Gómez* Servicio de Urología del Instituto de Nefrología "Prof. Abelardo Buch López". La Habana, Cuba. **Correo electrónico:** [tavo@infomed.sld.cu](mailto:tavo@infomed.sld.cu)