

PRESENTACIÓN DE CASOS

**Cistitis glandular simulando un cáncer de vejiga.
Presentación de un caso****Glandular cystitis simulating a bladder cancer. Case
presentation****Reinel Rodríguez Pastoriza, Jorge Luis Agüero Gómez, Dra. Reizzy Jiménez
Álvarez**

Hospital Provincial Docente "Dr. Antonio Luaces Iraola". Ciego de Ávila. Cuba.

RESUMEN

Se aporta un nuevo caso de cistitis glandular con la característica de que la paciente era portadora de una enfermedad diverticular del colon y por la tanto este tipo de cistitis simuló en todo momento una fístula vesico-intestinal, durante el estudio cistoscópico se descarta este diagnóstico y se presume un carcinoma transicional de vejiga al encontrarse una imagen polipoidea retrotrigonal que queda definitivamente excluido al recibir el resultado de la biopsia donde se informó como diagnóstico definitivo una cistitis glandular. Todo lo anterior nos motivó a la publicación de este caso ya que se demuestra las diferentes formas de presentación de esta entidad.

Palabras claves: Cistitis Glandular; Adenocarcinoma; Vejiga Urinaria.

ABSTRACT

A new case of glandular cystitis is provided with the characteristic that the patient was a carrier of diverticular disease of the colon and therefore this type of cystitis simulated at all times vesico-intestinal fistula during cystoscopic study this diagnosis discarded and bladder transitional cell carcinoma to be a polypoid image behind the trigone left permanently deleted when receiving the biopsy results where reported glandular cystitis is presumed. All this led us to the presentation of this case as different embodiments of this entity is shown.

Keywords: Glandular Cystitis; Adenocarcinoma; Urinary Bladder.

INTRODUCCIÓN

La cistitis glandular es una afección proliferativa poco frecuente, compuesta de estructuras glandulares, columnares, células intestinales secretoras de mucina localizadas dentro de la mucosa y submucosa de la vejiga. Se pueden encontrar en pacientes de cualquier edad y se considera que forma parte de una amplia gama de lesiones proliferativas de la vejiga que se desarrollan como respuesta a la inflamación.¹

Dentro de los elementos etiológicos se invocan la existencia de factores irritativos que actúan sobre el urotelio vesical y que pueden provocar sobre éste cambios locales, de tipo proliferativo, metaplásico o ambos. La cistitis glandulares considerada como una anomalía proliferativa preneoplásica urotelial que puede desembocar, si no se eliminan los factores desencadenantes, en un adenocarcinoma vesical. Su evolución y su clínica son muy variadas, siendo en muchos casos, desesperantes los intentos por lograr detener su extensión.

Su diagnóstico es siempre difícil y solo con las imágenes por cistoscopia, donde se observan la presencia de quistes pardos o verdosos a nivel de la mucosa vesical, que son característicos de la cistopatía glandular, no son suficiente para llegar a una conclusión, siendo el estudio anatómo-patológico el que nos informará el diagnóstico definitivo.²

En este trabajo intentamos realizar algunas consideraciones sobre la cistitis glandular, aportando un caso clínico en el que la paciente portadora de una enfermedad diverticular del colon simula una fístula vesico-intestinal.

CASO CLÍNICO

Paciente MRP de 65 años de edad, con antecedentes de hipertensión arterial para lo cual lleva tratamiento regular, que refiere padecer de enfermedad diverticular del colon hace alrededor de 4 años que mantiene seguimiento en la consulta de coloproctología. Según nos refiere hace alrededor de 6 a 8 meses comienza "a expulsar sangre, gases y heces fecales por la uretra cuando orina", además de gran dificultad para orinar acompañada de ocasiones de fiebre.

Al realizar el examen físico no se constata nada importante a señalar salvo un ligero dolor a la palpación en el hipogastrio, al ordenar a la paciente orinar en un frasco transparente observamos la presencia de orinas turbias con gran cantidad de esfacelos y cierta fetidez. Lo cual nos indujo a pensar en la existencia de una fístula vesico-intestinal por el antecedente de su enfermedad diverticular en el colon y los síntomas de hematuria, neumaturia y fecaluria referidos por la paciente durante su interrogatorio.

La analítica sanguínea se encontraba dentro de límites normales, al igual que los estudios imagenológicos, solo se recibió un urocultivo positivo con más de 100 000 UFC de *E. Coli*.

Después de recibir tratamiento con antibióticos para eliminar la sepsis urinaria se realizó cistoscopia observándose edema y enrojecimiento de la mucosa vesical, gran cantidad de esfacelos de color blanquecino que dificultaron la realización del examen, además de imagen polipoidea de base sésil por detrás del trígono vesical (Fig. 1).

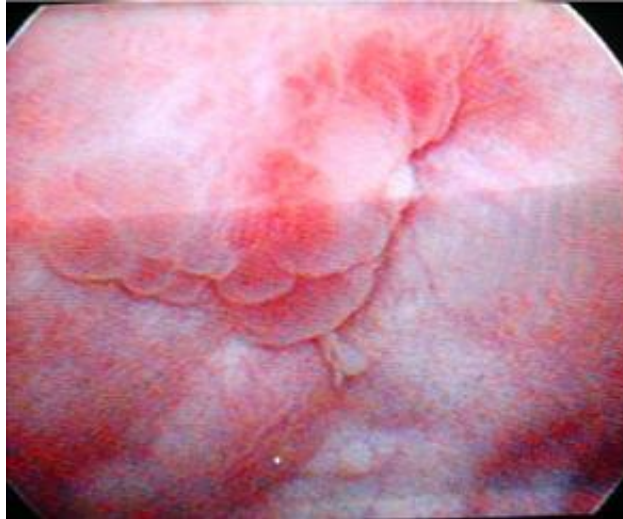

Fig. 1. Imagen cistoscópica.

No se detectó la presencia de ninguna fístula vesico-intestinal por que el diagnóstico inicial se descarta y se comienza a manejar la posibilidad de que la paciente sea portadora de un carcinoma transicional de vejiga.

Debido a la dificultad para la visualización de la lesión por la presencia de esfacelos se decide intervenir quirúrgicamente comprobándose las lesiones en la mucosa vesical descritas en las cistoscopia, las cuales se resecan en su totalidad durante el acto quirúrgico y se envían al servicio de Anatomía Patológica, informándonos posteriormente el diagnóstico de Cistitis Glandular sin la presencia de malignidad en las muestras enviadas (Fig. 2).

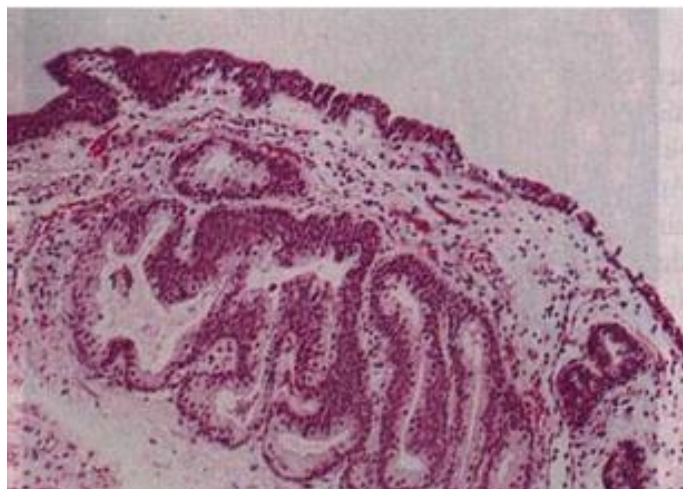


Fig. 2. Imagen microscópica de la cistitis glandular.

La paciente se recuperó satisfactoriamente y por las posibilidades de que este tipo de cistitis degenera en un proceso maligno se sigue por consulta externa con cistoscopia evolutiva cada 3 meses.

DISCUSIÓN

En investigaciones realizadas recientemente se ha observado un aumento de su incidencia con la edad, la localización más frecuente es la región cérvico-trigonal, con respecto al sexo se observa una predominancia del sexo masculino sobre el femenino.³

Los síntomas de esta afección son las mismas que los de cualquier cistitis y dependen de la intensidad de la infección secundaria. La presencia de glándulas constituye la alteración principal, lo que hace que se infecte con mayor facilidad que una vejiga normal, con lo que se desarrolla entonces una un verdadero proceso de cistitis, secundario a una cistopatía previa.

Su etiología es completamente desconocida aunque se invocan diferentes teorías como son:^{1,2,4}

1. Respuesta metaplástica de las células transicionales del epitelio a una irritación crónica como pudiera ser las litiasis vesicales, infecciones a repetición, obstrucción al libre flujo de la orina o un tumor vesical, el urotelio responde con una proliferación en excesivo crecimiento y formación de yemas epiteliales. Estas yemas pueden modificarse adentro de células columnares mucinosas formando glándulas secretantes (cistitis glandular). Recientes estudios han documentado la presencia de o-sialomucina acetilada en especímenes de cistitis glandular. Esta mucina normalmente está presente en la mucosa epitelial del intestino delgado y esto puede ser ayuda en la identificación histopatológica.
2. Alteración embrionaria de la mucosa vesical donde la génesis de estas glándulas pudiera estar en relación con la evolución retrógrada del epitelio vesical hacia detrás, de vuelta a la mucosa cloacal. Otros plantean la presencia de gérmenes embrionarios.

Durante el examen microscópico podemos encontrar diferentes tipos glandulares que pueden ser:⁵

1. Glándula de tipo intestinal: Secretan mucina y son análogas a las glándulas intestinales. A veces son tan grandes que en la cistoscopia dan la imagen de procesos tumorales malignos e infiltrantes.
2. Glándula de tipo periuretral: El moco segregado por estas glándulas es menos espeso. Recuerdan a las glándulas de la periuretra.
3. Glándulas de tipo uracal: Son glándulas presentes en la cúpula vesical y parecen provenir de restos del uraco.
4. Adenomas nefrogénicos: Se parecen a los túbulos colectores renales y a pesar de no tener glomérulos se les llamó nefrogénicos por el parecido al tejido renal.

Además del cuadro clínico referido anteriormente podemos encontrar la asociación de dedos en palillo de tambor, trastornos intestinales con diarrea mucosa y metaplasia glandular de la vejiga.

Los hallazgos en la orina constituyen cantidades excesivas de moco, piuria ocasional, albúmina y urocultivos positivos a diferentes gérmenes. En ocasiones esta cistopatía glandular puede llegar a proliferar y constituir una T mamelonada que comprime el meato uretral y producir hidronefrosis.^{6,10}

Como aspecto fundamental del tratamiento se encuentra la destrucción de la mucosa con metaplasia glandular la cual puede llevarse a cabo por cirugía abierta o por técnicas endoscópicas, indicada fundamentalmente en las proliferaciones pseudotumorales, en otros casos de alteración menos acentuada basta con tratar la infección sobre añadida para que toda molestia desaparezca.^{7,8}

Siempre debemos tener un seguimiento adecuado con cistoscopia, citología urinaria y estudios imagenológicos periódicos, ya que si bien la cistopatía glandular no es maligna en sí misma, es considerada por algunos autores como premaligna, ya que se ha evidenciado la evolución tras 3-15 años de su diagnóstico hacia adenocarcinomas vesicales, casi siempre relacionados con la persistencia de factores irritativos.⁹

REFERENCIAS BIBLIOGRÁFICAS

1. Velasco ZE. Cistitis Glandular. Presentación de un caso inusual. Rev Med. 2015 [citado 12 Nov 2015];8(1):[aprox. 9 p.]. Disponible en: <http://encolombia.com/medicina/revistas-medicas/urologia/vol-8199/urologia-cistitis-glandular>
2. Varo Solís C, Bachiller Burgos J, Báez JM, Estudillo F, González Moreno D, Álvarez-Ossorio Fernández JL, et al. Consideraciones sobre la cistitis quística glandular. Actas Urol Esp. 2000 [citado 12 Nov 2015];24(7):594-8. Disponible en: <http://www.sciencedirect.com/science/article/pii/S0210480600725113>
3. Orlich-Castelán C, Garzona-Navas D, Caamaño-Bolaños A. Cistitis quística glandular presentada como cistopatía quística. Acta Médica Costarricense. 2015 [citado 12 Nov 2015];57(1):[aprox. 9 p.]. Disponible en: http://www.actamedica.medicos.cr/index.php/Acta_Medica/article/view/871
4. Rosiñol O, López R, Breier D, Lara J, Cannata P, Quer A, et al. Cistitis glandular de tipo intestinal: un simulador de adenocarcinoma de vejiga. División española de la International Academy of Pathology. 2008 [citado 12 Nov 2015]:[aprox. 12 p.]. Disponible en: https://www.seap.es/posters/-/asset_publisher/Roi3/content/id/92381;jsessionid=34B60DD7EFB596A6A788299D174D39BA
5. Paula Piñera B, Hernández Puentes Y, Salinas Olivares M, Moreno Miravalles MI, Casa de Valle Castro M, Ramos Zayas R. Cistitis glandular. Rev Cubana Med Militar. 2010 [citado 12 Nov 2015];39(1):61-6. Disponible en: http://scielo.sld.cu/scielo.php?pid=S0138-65572010000100008&script=sci_arttext

6. Ghezala W, Saidi R, Lefi M, Saad H. Florid glandular cystitis. Prog Urol. 2005 [citado 12 Nov 2015];15(6):1141-4. Disponible en: <http://europepmc.org/abstract/med/16429671>
7. Francolugo Vélez VA, Ortega Montillo C. Cistitis glandular y polipoide con metaplasia de urotelio prostático y nidos de Brunn. Rev Mex Uro. 2006 [citado 12 Nov 2015];66(1):26-32. Disponible en: <http://www.medigraphic.com/pdfs/uro/ur-2006/ur061g.pdf>
8. Guarch Troyas R, Jiménez Calvo J, Reparaz Romero B, Gómez Dorronsoro MI. Cistitis glandular florida de tipo intestinal con extravasación de mucina: una lesión que simula un tumor. Actas Urol Esp. 2003 [citado 12 Nov 2015];27(4):297-300. Disponible en: http://scielo.isciii.es/scielo.php?pid=S0210-48062003000400008&script=sci_arttext
9. Ghezala W, Saidi R, Lefi M, Saad H. Florid glandular cistitis. J L'Association Francaise D'urologie et de la Societe Francaise D'urologie. 2005 [citado 12 Nov 2015];15(6):1141-4. Disponible en: <http://europepmc.org/abstract/med/16429671>
10. Kaya C, Ihsan N, Akpinar E, Aker F, Levent N. Turkeri. Large cystitis glandularis: a very rare cause of severe obstructive urinary symptoms in an adult. Int Urol Nephrol. 2007 [citado 12 Nov 2015];39:441-4. Disponible en: <http://link.springer.com/article/10.1007/s11255-006-9042-4>

Recibido: 28 de enero de 2016.

Aprobado: 10 de febrero de 2016.

Reinel Rodríguez Pastoriza. Hospital Provincial Docente "Dr. Antonio Luaces Iraola". Ciego de Ávila. Cuba.
Correo electrónico: reinel@ali.cav.sld.cu