

# Revista Cubana de Urología

ARTÍCULO ORIGINAL

Endourología y Laparoscopia

## Cirugía Laparoscópica para el tratamiento de la litiasis del uréter lumbar

*Laparoscopic surgery for lumbar ureteric stones.*

Tania Gonzalez León, M Elena Suárez Marcillán, Yaimara Cuza Herrera, Alemayehu Tegege, Yumar de la Paz Pérez, Lisset Rodríguez-Ojea

Centro Nacional de Cirugía de Mínimo Acceso. La Habana, Cuba.

### RESUMEN

**Introducción:** La cirugía laparoscópica ha remplazado paulatinamente la abierta. Actualmente se emplea para la remoción de cálculos ureterales y renales. La ureterolitotomía laparoscópica (UL) es considerada relativamente fácil y se ha empleado tanto el abordaje transperitoneal como retroperitoneal. Este grupo ha considerado el abordaje retroperitoneal por sus ventajas. **Material y Métodos:** Se realizó un estudio prospectivo y descriptivo en el Centro Nacional de Cirugía de Mínimo Acceso (CNCMA) desde 2011 a 2013, en una serie de 57 pacientes con litiasis localizada en el uréter lumbar, mayores de 1,5 cm, enclavadas, o con fallo del tratamiento previo mediante litotricia extracorpórea o la ureteroscopia. Se realizó un abordaje retroperitoneal, se emplearon tres trócares y óptica de 0°, coagulación monopolar para la incisión ureteral y catéter ureteral JJ. **Resultados:** Predominó el sexo masculino y la edad media fue 46,5 años. La litiasis estaba impactada en todos los pacientes, en la mayoría localizada en el uréter lumbar alto y el 71,92% era mayor de 1,5 cm. El tiempo quirúrgico fue 96,4 minutos. Las pérdidas sanguíneas fueron mínimas. La estancia hospitalaria fue 2,6 días. La ULL fue factible en el 100% y el 98,2% quedó libre de litiasis (resolutividad). No se produjeron complicaciones transoperatorias. 15,7% tuvieron complicaciones postoperatorias y el 8,7%, correspondió a infección urinaria. Dos pacientes tuvieron complicaciones grado III. **Conclusiones:** La ULL es una alternativa con resultados satisfactorios para la litiasis grandes y enclavadas del uréter lumbar. Es factible, con alta resolutividad y baja morbilidad.

**Palabras clave:** litiasis ureteral, ureterolitotomía, retroperitoneoscopia, cirugía laparoscópica.

**Introduction:** Laparoscopic surgery has gradually replaced open surgery. Nowadays, it is used to remove ureteral and renal stones. Laparoscopic ureterolithotomy (LUL) is considered relatively easy and has been used in both transperitoneal and retroperitoneal approaches. This work group has considered the retroperitoneal approach because of its advantages. **Materials and Methods:** A prospective and descriptive study was carried out in The Urology Department at the National Center for Minimally Invasive Surgery (NCMIS) between 2011 and 2013, in a series of 57 patients with lithiasis located in the lumbar ureter,  $\geq 1$  cm, impacted, or with failed extracorporeal lithotripsy treatment or ureteroscopy. A retroperitoneal approach was performed, three trocars and 0° optic were used, and monopolar cutting for the ureteral incision and ureteral JJ catheter. **Results:** Male sex prevailed and average age was 46, 5 years. Lithiasis was localized in the upper lumbar ureter in most and 71, 92% were  $> 1,5$  cm. Operative time was 96,4 minutes. Blood loss was minimal. Hospital stay was 2,6 days. LUL was 100% feasible and 98,2% were free from lithiasis (resolution). There were no transoperative complications. There were 15,7% postoperative complications and 8,7% were due to urinary infection. Two patients had grade III complications. **Conclusions:** LUL is a feasible and successful alternative for large and impacted lithiasis in the lumbar ureter, with high resolution and low morbidity.

**Keywords:** ureteral lithiasis, ureterolithotomy, retroperitoneoscopy, laparoscopic surgery.

## INTRODUCCIÓN

La litiasis urinaria constituye una de las afecciones más frecuentes a la que se enfrenta el urólogo. Afecta entre el 5 y 15% de la población mundial y del 1 al 5% de la población de los países desarrollados, con una recurrencia de hasta un 50%.<sup>1,2</sup>

El desafío del urólogo, al tratar los cálculos del tracto urinario superior, es la elección de la modalidad óptima sobre la base de elementos relativos al cálculo: ubicación, tamaño, composición, duración y grado de obstrucción; factores clínicos: tolerancia del enfermo a los eventos sintomáticos, expectativas del paciente, infección asociada, riñón único, anatomía ureteral anormal; y factores técnicos:

disponibilidad de instrumental adecuado, experiencia en su empleo y los costos derivados de estos. La inclinación de la balanza hacia uno u otro lado es determinante en la elección de la terapéutica.<sup>3,4</sup>

Históricamente, el tratamiento de esta enfermedad se basa en dos pilares: el tratamiento médico, con el objetivo de alcanzar la expulsión de cálculos pequeños (menores de 6-7mm) no complicados; y la remoción quirúrgica de las concreciones litiásicas de mayor tamaño, impactadas y asociadas a obstrucción o infección. Particularmente, en los cálculos ureterales, el objetivo del tratamiento es lograr la eliminación completa de los mismos con la mínima morbilidad para el paciente.<sup>5</sup>

El impetuoso desarrollo tecnológico, iniciado en la década de los 80, produjo una verdadera revolución en la terapéutica de esta entidad, debido a la introducción de: la ureterorenoscopia (URS), la nefrolitotomía percutánea (NLP) y la aplicación de la litotricia extracorpórea por ondas de choque (LEOC). Estos métodos, han permitido limitar las indicaciones de la cirugía a cielo abierto de 5 a 10%, reservando la misma para situaciones complejas o ante el fracaso de las técnicas mínimamente invasivas, antes mencionadas.<sup>6,7</sup>

Con el advenimiento y desarrollo de la cirugía laparoscópica, comienza a utilizarse este abordaje para el tratamiento de algunas litiasis ureterales y piélicas. En 1979 Wickham<sup>8</sup> realizó el primer reporte de ureterolitotomía lumboscópica (ULL). Las experiencias publicadas por Gaur<sup>9</sup> sobre el abordaje retroperitoneal de la litiasis urinaria sentaron, sin lugar a dudas, las bases de la técnica al describir, en 1992, la utilización de un balón disector que permite crear un espacio real en el retroperitoneo, el cual se mantiene con la insuflación de gas y se amplía mediante la disección con los instrumentos laparoscópicos. Gracias a esta contribución se simplifica la técnica de abordaje del retroperitoneo, un espacio anatómico habitual para el urólogo, con las ventajas, respecto a la cirugía abierta, de evitar la disección exagerada de la vía urinaria, la menor necesidad de administrar analgésicos en el postoperatorio, la mínima estancia hospitalaria, la rápida recuperación del paciente e incorporación a las actividades sociales y laborales, unido al mejor resultado estético; y con respecto al abordaje transperitoneal, de

evitar la potencial contaminación abdominal con la orina, la menor incidencia de lesiones de órganos vecinos y la formación de adherencias intraperitoneales, entre otras.<sup>10</sup>

En Cuba comienza a aplicarse esta cirugía como parte del espectro de procedimientos que se introdujeron y desarrollaron por el grupo multidisciplinario que hoy conforman el Centro Nacional de Cirugía de Mínimo Acceso (CNCMA).<sup>11,12</sup>

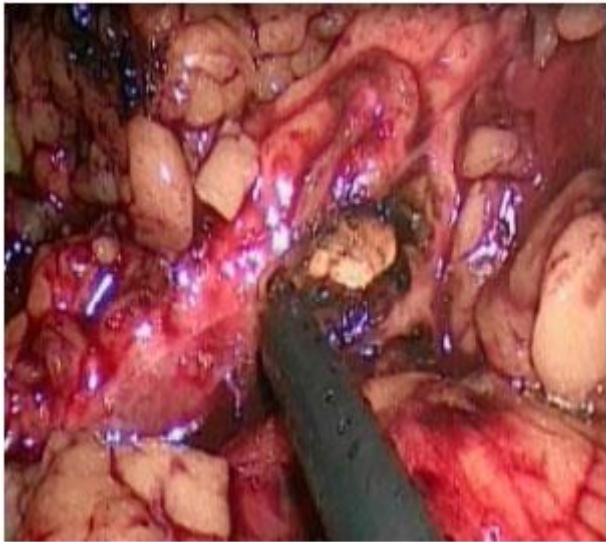
Se presenta la siguiente investigación con el objetivo de presentar los resultados en una serie de pacientes a los que se les realizó abordaje lumboscópico para el tratamiento de litiasis del uréter lumbar (ULL).

## MATERIAL Y MÉTODOS

Se realizó una investigación prospectiva y descriptiva en el Departamento de Urología del Centro Nacional de Cirugía de Mínimo Acceso (CNCMA), desde enero de 2011 hasta diciembre de 2013, en una serie de 57 pacientes que tenían litiasis localizada en el uréter lumbar, mayor de 1,5 cm, enclavada (localizada en el mismo sitio por más de seis semanas) o con intentos previos fallidos de tratamiento mediante LEOC o URS. Se excluyeron en la selección aquellos con cirugía reiteradas (dos o más) sobre la región lumbar, contraindicaciones generales para la cirugía laparoscópica, presencia de infección urinaria y/o sepsis e insuficiencia renal no tratadas o daño severo de la función renal ipsilateral.

Los pacientes fueron evaluados mediante ultrasonido abdominal (USA), rayos x simple del tracto urinario (TUS) y tomografía axial computarizada (TAC). La gammagrafía renal

funcional se indicó, solo, ante sospecha de daño importante de la función renal.

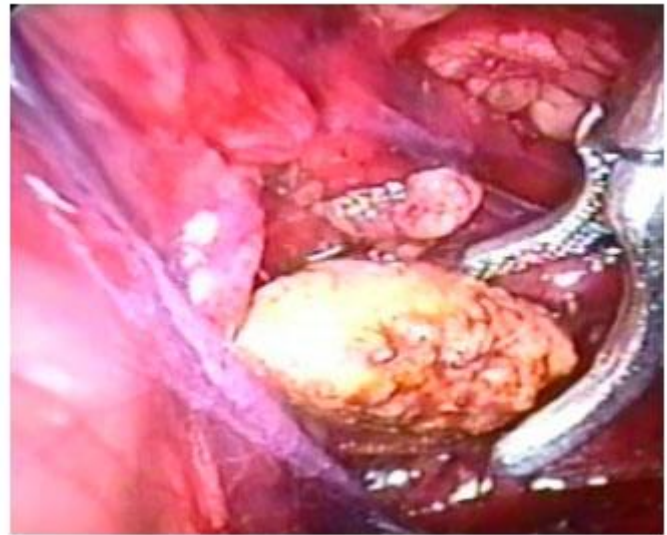


**Fig. 1.** Ureterotomía con gancho (hook).

### Técnica quirúrgica

La ureterolitotomía lumboscópica comenzó por la colocación de un catéter ureteral bajo control fluoroscópico, mediante cistoscopia, sobre una guía, hasta la litiasis para intentar, posteriormente, su ascenso por encima de la misma. Si esta maniobra fue satisfactoria se colocó un catéter JJ. Cuando no ascendió la guía por encima del cálculo, colocamos un catéter interno externo, un cm por debajo del cálculo, y durante el tiempo lumboscópico, una vez extraído, se recolocó el catéter simple en las cavidades renales bajo visión de la ureterotomía. Concluida la cirugía es sustituido por un catéter JJ, colocando además sonda uretral Foley. El acceso lumboscópico comenzó por la colocación del paciente en posición de lumbotomía clásica, realizando una incisión de lumbotomía de aproximadamente un cm, en un punto localizado un cm por debajo y por delante

del extremo de la última costilla y dislacerando los planos músculo aponeuróticos con pinzas de Kelly o Kocher hasta la grasa retroperitoneal. Disección, con el dedo índice, de un pequeño espacio en el retroperitoneo para colocar un balón disector, confeccionado previamente al insertar en el interior de un drenaje de penrose, una sonda Nelaton 12 ó 14 fijada en su extremo proximal y cerrada en su extremo distal, con poliéster o polilene 0 / 1-0, el cual es insuflado con 200-400cc de solución salina estéril. Se colocó un primer trócar de 10 mm e inició la insuflación de CO<sub>2</sub> a 15 mmHg para mantener el espacio de trabajo e introdujo una óptica de 0°. Bajo visión son colocados dos trócares de trabajo: uno abdominal, en el extremo de una incisión imaginaria de lumbotomía, (a unos 4 cm



**Fig. 2.** Extracción de la litiasis.

de la primera incisión), y otro en el extremo lumbar de dicha incisión imaginaria, que coincide con el punto costo-muscular. La decisión del tamaño de los trócares de trabajo dependió del lado que a operar (derecho o izquierdo) y de la mano dominante del cirujano, para garantizar comodidad en la maniobra de

sutura. El empleo de otro trócar de 5 mm fue excepcional. Disección del retroperitoneo e identificación del uréter, que es abierto longitudinalmente, sobre la litiasis, con gancho (hook), aplicando coagulación y corte monopolar. Extracción de la litiasis (Fig. [1,2](#)) y sutura de la ureterotomía con puntos separados de vicryl 3-0 ó 4-0. Colocación de drenaje retroperitoneal tubular plástico.

Las principales variables analizadas fueron la factibilidad (siempre que no fue necesaria conversión a cirugía abierta) y la resolutivez (cuando el uréter quedó libre de litiasis, evaluados en el postoperatorio inmediato), la necesidad de conversión del procedimiento, el tiempo quirúrgico, la intensidad del sangrado transoperatorio, la estancia hospitalaria y las complicaciones (clasificadas en grados de severidad, según Clavien Dindo).

Se confeccionó una base de datos y se utilizó el paquete estadístico SPSS Statistic 17.0. Para el análisis descriptivo de las variables cualitativas las medidas de resumen utilizadas fueron las frecuencias absolutas y el porcentaje; y para las cuantitativas se realizaron el cálculo de media, mediana, intervalo de confianza y desviación estándar.

## RESULTADOS

Predominaron los pacientes del sexo masculino. La edad media fue de 46,5 años. La mayoría tenía una edad comprendida entre 44 y 56 años (45,6%). ([Tabla 1](#))

Fue necesaria la derivación urinaria mediante nefrostomía percutánea (NPC), previa a la realización de la ULL, en cuatro pacientes (7%).

Dos de ellos tenían signos de infección asociado a grados moderado o severo de dilatación de las cavidades renales, y dos por hidronefrosis severa con el objetivo de intentar recuperar la unidad renal y evaluar su función. Seis pacientes (10,5%) tenían un catéter ureteral JJ colocado, previamente a la ULL, por haberse intentado URS que fue fallida. Dos pacientes tenían el antecedente de ureterolitotomía a cielo abierto ipsilateral, y uno de ureterolitotomía lumboscópica. En dos (3,5%) se intentó LEOC fallida. ([Tabla 1](#)).

Todos de los pacientes tenían una litiasis impactada y la mayoría localizada en el uréter lumbar alto, el 71,92% mayor de 1,5 cm.

El tiempo quirúrgico promedio fue 96,4 minutos. Los 20 primeros procedimientos tuvieron un tiempo promedio de 116.9 minutos, mientras que en los últimos fue de 75 minutos. ([Tabla 2](#))

Las pérdidas sanguíneas fueron mínimas y ningún caso requirió transfusión sanguínea. Un paciente tuvo un sangrado de 80 ml por sangramiento de la arteria ureteral que se resolvió mediante electrocoagulación monopolar y no tuvo repercusión hemodinámica.

La estancia hospitalaria promedio fue de 2,6 días. ([Tabla 2](#)) La mayoría de los pacientes comenzaron a alimentarse, sentarse y deambular a las 6 horas aproximadamente.

No fue necesaria la conversión en ningún paciente, la ULL fue factible en el 100%. Uno (1,8%) quedó con una litiasis ureteral residual, cuando se evaluó en el postoperatorio inmediato, que se extrajo posteriormente

**Tabla 1.** Caracterización de los pacientes. ULL. CNCMA 2011-13

Característica	Resultado
Edad media	46,5 años (23-58 años)
Sexo	
• Masculino	71,9%
• Femenino	28,1%
Cirugía previa de la litiasis	
• Nefrostomía previa	4 (7%)
• URS fallida y colocación de JJ	6 (10,5%)
• LEOC fallida	2 (2,5 %)
Cirugía de la región lumbar ipsilatera	
• Ureterolitotomía abierta previa	2 (2,5 %)
• Ureterolitotomía umboscópica	1 (1,7 %)
Localización de la litiasis	
• Uréter lumbar alto	44 (77,19%)
• Uréter lumbar bajo	13 (22,8%)
Tamaño de la litiasis (diámetro mayor)	
• ≤ igual 1,5 cm	16 (28,07%)
• > 1,5 cm	41(71,92%)

mediante URS. Quedaron libres de lito 56 pacientes para un 98,2% de resolutivez. (Tabla 2).

El drenaje retroperitoneal se mantuvo como promedio 4,3 días, fue retirado antes de las 48 horas en el 93% de los pacientes. La sonda uretral se retiró a las 24 horas en el 61,4%. Se mantuvo más allá de las 72 horas ante la persistencia de cuadro febril asociado a infección urinaria y reflujo, drenaje prolongado de orina, así como en el caso que presentó la colección retroperitoneal. El catéter ureteral JJ se mantuvo en los pacientes entre tres y cuatro semanas. (Tabla 2).

La mayoría de los pacientes se reincorporaron a la vida social y laboral entre los 15 y 30 días posteriores a la cirugía.

No se produjeron complicaciones transoperatorias. El 15,7% tuvo complicaciones postoperatorias, que en la mayoría de los pacientes (8,7%), correspondió a infección urinaria. Dos tuvieron complicaciones de mayor severidad, grado

III; una colección retroperitoneal infectada de unos 20cc que se drenó por vía percutánea, guiados por ultrasonido; y una estrechez ureteral, que se no resolvió con URS y se solucionó con anastomosis urétero-ureteral por abordaje laparoscópico transperitoneal. (Tabla 3).

**Tabla 2.** Resultados perioperatorios. ULL. CNCMA. 2011-13

Parámetros	Resultados
Tiempo quirúrgico	96,4 min (70-120)
Sangramiento menor de 50 ml	98,2 %
Estancia hospitalaria	2,6 día (1-7)
Factibilidad	57 (100%)
Resolutivez	56 (98,2%)
Permanencia del drenaje retroperitoneal	3,3 días
Permanencia de la sonda uretral	3,5 días

**Tabla 3.** Complicaciones y grado de severidad. ULL. CNCMA. 2011-13

Complicaciones	no	Grado según Clavien Dindo
Infección urinaria	5 (8,7%)	Grado I
Drenaje prolongado de orina	2 (3,5%)	Grado I
Colección retroperitoneal	1(1,7%)	Grado IIIa
Estrechez ureteral	1 (1,7%)	Grado IIIb
<b>Total</b>	<b>9 (15,7%)</b>	<b>Grado I-7 (12,2%)/Grado III -2 (3,5%)</b>

En estas circunstancias está indicada la intervención quirúrgica.<sup>14</sup>

Las opciones terapéuticas de la litiasis ureteral comprenden el tratamiento médico y el quirúrgico, cuyo objetivo es lograr la eliminación completa de los mismos con una morbilidad mínima y prevenir el

deterioro de la función renal. Comprende la LEOC, la URS y la ureterolitotomía abierta o laparoscópica.<sup>15,16</sup>

La remoción de la litiasis ureteral está indicada cuando el diámetro de la litiasis es mayor de 7mm, no se logra alivio adecuado del dolor, la obstrucción que provoca la litiasis se acompaña de infección, existe riesgo de piodonefrosis y/o urosepsis; en pacientes monorrenos con obstrucción o cuando la obstrucción es bilateral.<sup>14</sup>

Cuando existe infección y obstrucción pudiera ser necesaria una nefrostomía o la inserción de un catéter ureteral para derivar la unidad renal afectada, como parte de las medidas, antes de remover la litiasis. No existen evidencias que soporten la superioridad de la nefrostomía percutánea (NPC) sobre el cateterismo ureteral retrógrado para el tratamiento de la hidronefrosis infectada.<sup>14</sup>

Aunque todos los pacientes tenían asociado algún grado de dilatación de las cavidades renales, como consecuencia de la litiasis, de manera rutinaria no se indicó la realización de una derivación urinaria previa a la realización de

## DISCUSIÓN

La litiasis urinaria es una enfermedad generada por la formación de cálculos en cualquier parte de la vía urinaria y su repercusión sobre la misma. Es más frecuente en el hombre que en la mujer en una relación 3:1. Su incidencia depende del área geográfica, la distribución racial, la historia familiar, el status socioeconómico y los hábitos dietéticos. Los cambios en estos últimos factores han afectado la incidencia, así como el sitio y la composición química de la litiasis, siendo la de oxalato de calcio la de mayor prevalencia.<sup>13</sup>

La posibilidad de la expulsión del cálculo decrece con el aumento de su tamaño, los menores de 5 mm, generalmente, son expulsados de manera espontánea en el 68% de los pacientes; en los mayores de 5 mm esa posibilidad decrece a un 47%.<sup>14</sup>

Si la litiasis, de localización ureteral, no se ha expulsado transcurridas cuatro semanas, las posibilidades de que se produzcan complicaciones son mayores; tales como el deterioro de la función renal o la estrechez ureteral a nivel de la zona dónde se ha detenido.

la ULL. Se realizó NPC en los que se requirió evaluar la función renal o derivar ante un cuadro de hidronefrosis infectada.

La cirugía laparoscópica ha remplazado paulatinamente la abierta. Actualmente se emplea para la remoción de cálculos ureterales y renales. La ureterolitotomía laparoscópica (UL) es considerada relativamente fácil y se ha reportado tanto el abordaje transperitoneal como retroperitoneal en el uréter lumbar como en el pélvico, aunque con menos éxito en este último.<sup>14</sup>

Ambas vías de abordaje se consideran efectivas, seguras y factibles, influyendo en su selección la preferencia y experiencia de los cirujanos. En este grupo de trabajo hemos considerado de elección del abordaje retroperitoneal, como otros autores, para evitar la movilización intestinal y su potencial lesión, así como la contaminación de la cavidad abdominal con la orina o la sangre con la subsecuente disminución del íleo paralítico y la más rápida posibilidad iniciar la alimentación en el postoperatorio. Está asociado a menor morbilidad, más rápida recuperación, menor injuria sobre la cavidad abdominal y repercusión en el peritoneo lo que pudiera influir en el acceso transperitoneal en futuras cirugías.<sup>17</sup>

La ULL está indicada en los cálculos grandes e impactados (que son aquellos que permanecen en la misma localización por al menos 2 meses), en presencia de otras condiciones concurrentes tributarias de cirugía o cuando han fallado otros métodos de tratamiento menos invasivos. En esta serie se indicó ante litiasis impactadas, o

mayores de 1,5 cm o ante el fallo de la LEOC o la URS.<sup>14,18</sup>

Para el uréter medio la LEOC tiene un éxito de 73% que aumenta a un 82% para el uréter proximal, mientras que la URS (incluye la flexible) tiene un 87% en el uréter medio y disminuye discretamente a un 82% en el proximal. Para el uréter proximal el rango de libre de litiasis de la ULL es más alta.<sup>14</sup>

El éxito de la litotricia neumática decrece a medida que el cálculo está situado más proximal en el uréter y aumente su tamaño. Las posibilidades de migración de la litiasis hacia el riñón son más altas, al utilizar litotritor neumático, en el uréter proximal, por lo que la URS en pacientes con litiasis en el uréter lumbar alto está relacionada con un porcentaje alto de posibilidades de fallo y de necesidad de tratamientos repetidos.<sup>19</sup>

En relación con la URS semirrígida, la ULL tiene mayores rangos de éxito. En un estudio randomizado que comparó ambas técnicas, en cálculos del uréter superior >2 cm, los resultados fueron mejores para la ULL en relación a la tasa de éxito, la necesidad de retratamiento y las complicaciones. Respecto a la URS flexible la ULL reporta un éxito y rango de retratamiento significativamente mejores.<sup>20,21</sup>

A pesar de ser una técnica muy efectiva, las actuales Guías Europeas de litiasis, no la consideran la primera línea de tratamiento para la litiasis ureteral por ser más invasiva, con mayor tiempo de recuperación y mayor morbilidad en comparación con la URS y la LEOC.

14



En esta serie es novedoso, que en los pacientes en que resultó fallida la URS, se realizó la ULL en el mismo acto operatorio. La posibilidad de practicar, tanto procedimientos endourológicos como laparoscópicos, por un mismo grupo de trabajo, permite ante el fallo de una técnica realizar la otra, lo que representa un solo ingreso para el paciente, una sola sesión de anestesia y una mayor seguridad de resolución de su litiasis ya sea por uno u otro método y por supuesto un esquema de tratamiento menos costoso para la institución y el paciente.

A pesar de que se reporta mayor tasa de conversión a cirugía abierta en aquellos pacientes con cirugía lumbar previa, debido a que se dificulta la creación del espacio retroperitoneal y la disección del uréter por la fibrosis, en esta serie fue posible su realización. Coincidiendo con el criterio de Santinelli<sup>22</sup> que los antecedentes quirúrgicos sobre la región lumbar no contraindican la cirugía lumboscópica de la litiasis ureteral.<sup>23</sup>

Una de las principales limitantes a la que se enfrentó la introducción de la cirugía laparoscópica, como fenómeno universal, fue los prolongados tiempos quirúrgicos. El tiempo reportado por otros autores ha sido similar.<sup>24</sup>

Gaur<sup>25</sup>, reconocido por sus aportes al abordaje lumboscópico, en una serie de 101 pacientes publicó tiempos quirúrgicos de 79 minutos como promedio, y apunta que la sutura del uréter consume cerca de 30 minutos del procedimiento. Poseer experiencia previa en sutura laparoscópica puede disminuir la duración del procedimiento de manera significativa.

Otro factor que incide en la duración del acto quirúrgico es la experiencia del equipo que realiza el procedimiento. Para el total de pacientes de la serie se encuentra que el tiempo quirúrgico disminuye en la medida que la experiencia es mayor. Por su parte Almeida y col<sup>23</sup>, en su estudio, donde la realización del procedimiento lumboscópico, fue efectuada por residentes en entrenamiento tutorados por un especialista adiestrado, reportan que la media de tiempo operatorio fue de 145 minutos, variando de 70 a 240.

El tiempo operatorio, la estancia hospitalaria y el rango de complicaciones decrecen con el aumento de la experiencia del equipo quirúrgico en la realización de la técnica.<sup>25,26</sup>

Se coincide con los autores que plantean las ventajas del abordaje laparoscópico en el tratamiento de la litiasis ureteral, en cuanto a pérdidas hemáticas y el requerimiento de transfusión sanguínea, correlacionándolo con la mejor magnificación de las estructuras anatómicas, que permite mejor disección y favorece a que las pérdidas sanguíneas sean ínfimas.<sup>22,24</sup>

Gaur<sup>25</sup> reporta pérdidas de sangre de 5-100 ml con una media de 25 ml.

La estancia hospitalaria reportada en la serie se refiere al período postoperatorio debido a que como práctica rutinaria, en esta institución, el paciente ingresa el día de la cirugía, coincidiendo con la estancia total. Otros autores reportan una estancia postoperatoria que en la mayoría coincide con estos resultados. Almeida y col<sup>23</sup>, describen una media de 3,3 días y realizan una comparación con igual procedimiento a cielo

abierto, demostrando que el período de hospitalización fue más prolongado en este último grupo.<sup>3</sup>

El índice de conversión a cirugía abierta varía, pero en general es bajo. En esta investigación no hubo conversión, la factibilidad fue de un 100%. La adhesión periureteral severa y la migración de la litiasis es una causa frecuente de conversión. En esta serie no se tuvo este último inconveniente porque ya se había adquirido cierta experiencia, pero al igual que otros autores se ha tenido en cuenta la posibilidad de ofrecer una alternativa mínimamente invasiva como lo es la cirugía renal percutánea para resolver esta situación.<sup>2,3</sup>

Los rangos de éxito de la ULL son variables, alrededor de un 90%, aunque algunos autores han reportado un 100%. La mayoría de las series muestran resultados similares a los de este estudio. Precisamente una de las ventajas que se le adjudica a esta técnica, sobre la URS y la LEOC para las litiasis grandes y enclavadas del uréter lumbar, es el alto porcentaje de resolutivez.<sup>14,18</sup>

El desarrollo de la cirugía laparoscópica lleva aparejado el conocimiento y tratamiento adecuados de las complicaciones. En la ULL, éstas comprenden todas las descritas para la ureterolitotomía abierta más las inherentes a la cirugía laparoscópica. Sin embargo, es considerada una técnica segura.

Wang y col<sup>27</sup> reportan uno de los mayores porcentajes (17,6%) de complicaciones al igual que esta serie, en que hemos tenido en cuenta el reporte de las menores relacionadas con la fiebre por infección urinaria. Generalmente lo

reportado está alrededor de un 10%, aunque algunos autores no reportan complicaciones. Las complicaciones, más comunes, incluyen la migración del cálculo, las pérdidas de orina por el drenaje y la estrechez ureteral.<sup>18</sup>

La infección urinaria, la más frecuente de las complicaciones de la serie, está en relación con la propia enfermedad litiasica, la instrumentación y la presencia de reflujo vésico-ureteral provocado por el catéter JJ. La colocación rutinaria JJ pudiera contribuir al aumento del índice de infección, pero su tratamiento adecuado lo hace un procedimiento seguro, que evita otras complicaciones mayores como la pérdida de orina, el urinoma y fundamentalmente la estenosis ureteral.<sup>28</sup>

Otros autores no reportan complicaciones mayores, que en esta serie solo ocurrieron en dos pacientes. En una serie de 197 pacientes se reportó 2,5% de escurrimiento urinario prolongado y en tres, la migración de la litiasis a la pelvis renal.<sup>29</sup>

La estenosis ureteral, la más temida de las complicaciones de la ureterolitotomía cualquiera que sea su abordaje, se puede tratar inicialmente con URS. Preocupados por la posibilidad de estenosis, algunos autores reportan el corte frío de la pared del uréter, como se realiza en cirugía abierta. En todos los casos de la serie se utilizó la electrofulguración monopolar, que evita el sangrado de la pared del uréter sin que aumente la incidencia de esta complicación.<sup>22,30</sup>

Probablemente la baja incidencia de estenosis ureteral en esta serie es el resultado de utilizar catéter ureteral de manera rutinaria, lo que

disminuye el escurrimiento de orina y facilita la cicatrización ureteral. La periureteritis que provoca la litiasis impactada y el escurrimiento prolongado de orina son causas que se han relacionado con la estenosis ureteral postoperatoria, entre otras complicaciones.<sup>43</sup>

Jae Hyung You y col<sup>31</sup> no emplearon catéter ureteral con buenos resultados, pero su estudio tuvo la limitación de un corto período de seguimiento de apenas cinco meses. Criterio que coincide con otros autores.<sup>22</sup>

Cavalli y col<sup>30</sup> en un estudio de cohorte retrospectivo reportan más complicaciones en el grupo en que no se colocó JJ al compararlo con los pacientes en que se empleó.

La colección retroperitoneal se pudiera explicar por una sutura deficiente del uréter y al posible reflujo por el catéter JJ, ya que al recolocar sonda uretral durante 24 a 72 horas, la evolución fue favorable. La pérdida prolongada de orinas se ha explicado por el impacto prolongado de la litiasis, la inflamación crónica de la pared ureteral, la presencia de tejido ureteral friable e infectado.

La ULL para el tratamiento de las litiasis grandes y enclavadas del uréter lumbar debiera ser una opción de tratamiento a tener en cuenta por su factibilidad y alta resolutivez, por la posibilidad de solucionar, con una sola sesión de tratamiento, este tipo de litiasis, lo cual hará más económica su solución para la institución y para el paciente, con las ventajas adicionales de la mínima invasividad, sobre la cirugía abierta, que como se conoce, muestra resultados similares en cuanto a factibilidad y resolutivez con relación a la ULL.

La ureterolitotomía laparoscópica es considerada, por algunos, un paso intermedio en la adquisición de experiencia para el desarrollo de las habilidades necesarias para enfrentar técnicas urológicas reconstructivas y radicales más complejas.<sup>32</sup>

## CONCLUSIONES

La ULL es una alternativa con resultados satisfactorios para la litiasis grandes y enclavadas en el uréter lumbar. Es factible realizarlo, con alta resolutivez y baja morbilidad.

## REFERENCIAS BIBLIOGRÁFICAS

- 1) Daudon M, Knebelmann B. Epidemiology of urolithiasis. Rev Prat. 2011; 61(3):372-8.
- 2) Matlaga BR, Jansen JP, Meckley LM, Byrne TW, Lingeman JE. Economic outcomes of treatment for ureteral and renal stones: a systematic literature review. J Urol. 2012; 188(2):449-54.
- 3) Huri E, Basok E, Uğurlu O, Gurbuz C, Akgül T, Özgök Y, Bedir S. Experiences in laparoscopic removal of upper ureteral stones: multicenter analysis of cases, based on the Turk Urol Lap Group. J Endourol. 2010; 24 (8): 1279- 82.
- 4) Türk C, Petřík A, Sarica K, Seitz C, Skolarikos A, Straub M, Knoll T et al. EAU Guidelines on Diagnosis and Conservative Management of Urolithiasis. Eur Urol. 2015 Aug 28. pii: S0302-2838(15)00699-5. doi: 10.1016/j.eururo.2015.07.040.
- 5) 5Ahmed AF, Gabr AH, Emara AA, Ali M, Abdel-Aziz AS, Alshahrani S. Factors predicting the

spontaneous passage of a ureteric calculus of 10 mm. Arab J Urol. 2015; 13(2):84-90.

6) Ding J, Huang Y, Gu S, Chen Y, Peng J, Bai Q et al. Flexible ureteroscopic management of horseshoe kidney renal calculi. Int Braz J Urol. 2015; 41(4):683-9.

7) Lee JW, Park J, Lee SB, Son H, Cho SY, Jeong H. Mini-percutaneous nephrolithotomy vs retrograde intrarenal surgery for renal stones larger than 10 mm: A Prospective randomized controlled trial. Urology. 2015; 86(5):873-7.

8) Wickham JEA: The surgical treatment of renal lithiasis. In Urinary Calculous Disease. New York, Churchill Livingstone, 1979.p 145-98.

9) Gaur DD, Trivedi S, Prabhudesai MR, Madhusudhana HR, Gopichand M: Laparoscopic ureterolithotomy: technical considerations and long-term follow-up. BJU Int. 2002, 289: 339-43.

10) Manish Garg, Vishwajeet Singh, ahul J. Sinha, Satya N. Sankhwar et al. Prospective randomized comparison of open versus transperitoneal laparoscopic ureterolithotomy: Experience of a single center from Northern India. Curr Urol. 2013; 7(2): 83-89.

11) González T, Machado M, Rodríguez E, Suárez ME, Olivé JB. Empleo de la cirugía lumboscópica en pacientes atendidos en el Centro Nacional de Cirugía de Mínimo Acceso. Rev Cub Med Mil, 2012; 1(.2):151-59. Disponible en: <http://scielo.sld.cu>.

12) González T. Cirugía lumboscópica de la litiasis del uréter lumbar. BVS [Internet]. 2012. Disponible en: <http://tesis.repo.sld.cu/415>.

13) Phillips R, Hanchanale VS, Myatt A, Somani B, Nabi G, Biyani CS. Citrate salts for preventing and treating calcium containing kidney stones in adults. Cochrane Database Syst Rev. 2015 Oct 6; 10:CD010057. doi: 10.1002/14651858.CD010057.pub2.

14) Türk C, Petřík A, Sarica K, Seitz C, Skolarikos A, Straub M et al. EAU Guidelines on Interventional Treatment for Urolithiasis. Eur Urol. 2015 Sep 4. pii: S0302-2838(15)00700-9.

15) Alkan E, Sarıbacak A, Ozkanlı AO, Basar MM, Acar O, Balbay MD. Flexible ureteroscopy can be more efficacious in the treatment of proximal ureteral stones in select patients. Adv Urol. 2015; 2015:416031. doi: 10.1155/2015/416031. Epub 2015 Nov 4.

16) Oberlin DT, Flum AS, Bachrach L, Matulewicz RS, Flury SC. Contemporary surgical trends in the management of upper tract calculi. J Urol. 2015 Mar; 193(3):880-4. doi: 10.1016/j.juro.2014.09.006. Epub 2014 Sep 16.

17) Khalil M, Omar R, Abdel-Baky S, Mohey A, Sebaey A. Laparoscopic ureterolithotomy; which is better: Transperitoneal or retroperitoneal approach? Turk J Urol. 2015; 41(4):185-90.

18) Bayar G, Tanriverdi O, Taskiran M, Sariogullari U, Acinikli H, et al. Comparison of laparoscopic and open ureterolithotomy in impacted and very large ureteral stones. Urol J. 2014; 11(2):1423-8.

19) Lahme S, Zimmermanns V, Hochmuth A, Liske P. Stones of the upper urinary tract. Update on minimal-invasive endourological treatment. Arch Ital Urol. 2011; 80 (1):13-7.

- 20) Kumar A, Vasudeva P, Nanda B, Kumar N, Jha SK, Singh H. a prospective randomized comparison between laparoscopic ureterolithotomy and semirigidureteroscopy for upper ureteral stones >2 cm: A single-center experience. *J Endourol.* 2015; 29(11):1248-52.
- 21) Tugcu V, Resorlu B, Sahin S, Atar A, Kocakaya R, Eksi M, Tasci AI et al. Flexibleureteroscopy versus retroperitoneal laparoscopic ureterolithotomy for the treatment of proximal ureteral stones >15 mm: a single surgeon experience. *Urol Int.* 2016; 96(1):77-82.
- 22) Santinelli F, Mias F, Manduley A. Lumboscopia: experiencia con la técnica en Berazategui, primeros 600 casos. *Laparoscopia y robótica. Arch Esp Urol.* 2007, 60 (3): 279-86.
- 23) Almeida G L, Heldwein F L, Graziotin T M, Schmitt C S, Telöken C. Estudio prospectivo que comparativo entre laparoscopia y cirugía abierta para el tratamiento de cálculos ureterales impactados. *Actas UrolEsp* 2009; 33 (10): 231-8.
- 24) Prakash J, Singh V, Kumar M, Kumar M, Sinha RJ, Sankhwar S. Retroperitoneoscopic versus open mini-incision ureterolithotomy for upper- and mid-ureteric stones: a prospective randomized study. *Urolithiasis.* 2014; 42(2):133-9.
- 25) Gaur DD, Trivedi S, Prabhudesai MR, Madhusudhana HR, Gopichand M: Laparoscopic ureterolithotomy: technical considerations and long-term follow-up. *BJU Int.* 2002, 289: 339-43.
- 26) Ercil H, Altunkol A, Kuyucu F, Sener NC, Vuruskan E, Ortoglu F et al. Experience and learning curve of retroperitoneal laparoscopic ureterolithotomy. *Asian J Surg.* 2015; 38(2):91-5.
- 27) Wang Y, Hou J, Wen D, OuYang J, Meng J, Zhuang H. Comparative analysis of upper ureteral stones (> 15 mm) treated with retroperitoneoscopicureterolithotomy and ureteroscopic pneumatic lithotripsy. *IntUrolNephrol.* 2010; 42(4):897-901.
- 28) Fiuk J, Bao Y, Calleary JG, Schwartz BF, Denstedt JD. The use of internal stents in chronic ureteral obstruction. *J Urol.* 2015; 193(4):1092-100.
- 29) Hu Q, Ding W, Gou Y, Ho Y, Xu K, Gu B et al. Retroperitoneal laparoscopic ureterolithotomy for proximal ureteral calculi in selected patients. *ScientificWorldJournal.* 2014; 2014:687876. doi: 10.1155/2014/687876. Epub 2014 Dec 8.
- 30) Cavalli AC, TambaraFilho R, Slongo LE, Cavalli RC, Rocha LC. The use of double-J catheter decreases complications of retroperitoneoscopicureterolithotomy. *Rev Col Bras Cir.* 2012; 39(2):112-8.
- 31) You JH, Kim YG, Kim MK. Should we place ureteral stents in retroperitoneal laparoscopic ureterolithotomy?: Consideration of surgical techniques and complications. *Korean J Urol.* 2014; 55(8):511-4.
- 32) Nour HH, Elgobashy SE, Elkholy A, Kamal AM, Roshdy MA, ElbazAG et al. Laparoscopic management of distal ureteric stones in a bilharzial ureter: Results of a single-centre prospective study. *Arab J Urol.* 2015; 13(3):182-6.

Recibido: 2016-01-26.

Aprobado: 2016-06-21.