

# Revista Cubana de Urología

REVISIÓN BIBLIOGRÁFICA

Urología General

## Importancia del Varicocele derecho

### *Importance of the right varicocele*

Isabel Caravia Pubillones,<sup>I</sup> Enis Luis Louro Pérez,<sup>I</sup> Itsel Vela Caravia<sup>II</sup>

<sup>I</sup> Facultad de Ciencias Médicas "Enrique Cabrera". Universidad de Ciencias Médicas de La Habana. Cuba.

<sup>II</sup> Centro de Mínimo Acceso. La Habana, Cuba.

#### RESUMEN

El varicocele derecho aparece desde que se realiza el estudio del Doppler testicular. Se conoce fundamentalmente como varicocele subclínico, por tal motivo se desea dar a conocer la importancia del diagnóstico del varicocele derecho en los casos de varicocele bilateral, y las causas que lo producen. Se realizó una revisión sistemática a partir artículos científicos referidos al tema, que estaban indexados. Se revisaron aspectos relacionados con el varicocele bilateral y sobre todo los enfoques dirigidos al varicocele derecho. La literatura consultada explica cómo se produce el varicocele derecho, su diagnóstico y la importancia de su tratamiento tanto en adolescentes como en los adultos infértiles. Se concluye que es importante el diagnóstico y tratamiento del varicocele derecho.

**Palabras clave:** Varicocele bilateral, varicocele derecho, anomalías de las venas espermáticas derechas.

The right varicocele appears since the study of the testicular Doppler is known fundamentally as a subclinical varicocele, so it is desired to make known the importance of the diagnosis of the right varicocele in cases of bilateral varicocele and the causes that produce it. The authors perform a systematic review based on the consultation of scientific articles related to the topic, indexed. We reviewed aspects related to bilateral varicocele and especially the direct approaches to right varicocele. The literature reviewed explains how the right varicocele occurs, its diagnosis and the importance of its treatment in both adolescents and infertile adults. It is concluded that the diagnosis and treatment of the right varicocele is important.

**Keywords:** Bilateral varicocele, right varicocele, right spermatic veins anomalies.

## INTRODUCCIÓN

Hasta hace pocos años, cuando los urólogos estudiaban a las parejas infértiles, y hallaban que el hombre presentaba oligospermia, alteraciones en la movilidad o presencia amentada de espermatozoides anómalos, y que el individuo era portador de varicocele izquierdo, indicaban la exéresis del este mediante la técnica de Palomo o la de Ivanissevich.

Con el decursar del tiempo llegaron el empleo del ultrasonido y de los estudios flebográficos, y comenzaron a aparecer los varicoceles bilaterales, y por tanto ya eran indicación la varicocelectomía bilateral en esos pacientes.

*Iacarino* comenzó en 1975 a realizar la escleroterapia del varicocele derecho. Al informar de su experiencia, expresa: " No se imaginó que se produjeran en el futuro grandes controversias entre urólogos, andrólogos, ginecólogos, cirujanos, endocrinólogos y radiólogos intervencionistas sobre esta terapéutica".<sup>1</sup> Desde esa fecha hasta hoy, ha tratado un alto número de pacientes (cerca de 150 hombres por millón de habitantes) y

observó el varicocele bilateral en 70 % de los casos.<sup>1</sup>

Señala, que cuando el varicocele izquierdo es muy grande puede causar el "falso varicocele bilateral" en la flebografía, debido a la anastomosis transeptal que produciría la dilatación del plexo pampiniforme derecho.<sup>1</sup> Se considera que sería un varicocele producido por la transmisión de la hipertensión venosa del lado izquierdo, no por flujo venoso antidrómico hacia el plexo pampiniforme derecho.

En Cuba no se cuenta con publicaciones científicas de épocas anteriores que muestren los beneficios sobre la fertilidad masculina después de realizar la varicocelectomía izquierda exclusiva -lo cual comunicaban verbalmente los profesores de Urología-, para poder comparar sus resultados con la varicocelectomía bilateral, tal y como se realiza actualmente, según consta en publicaciones internacionales.

Los autores de este artículo investigaron a partir de la bibliografía señalada el porqué se produce el varicocele derecho o subclínico, y la importancia atribuida en la literatura actual a la

solución quirúrgica de este en beneficio de la fertilidad masculina.

## MÉTODOS

Se realizó una revisión sistemática a partir de la consulta de artículos científicos indexados relacionados con el tema. Se revisaron aspectos relacionados con el varicocele bilateral y el varicocele derecho.

Las fuentes de información consultadas fueron: SciELO, EBSCO y Pubmed. La versión a texto completo se obtuvo a través de acceso libre en Pubmed, HINARI, por acceso libre a algunas revistas. La información se analizó y seleccionó en correspondencia con el tema y los objetivos declarados. Esta fue procesada utilizando medios computarizados.

## DIAGNÓSTICO DEL VARICOCELE DERECHO

La palabra "varicocele" viene del latín *varicem*, que significa "várice" (dilatación permanente de una vena) y del griego *kele*, que significa tumor.<sup>2,3</sup> Se considera como varicocele la dilatación y tortuosidad de las venas del plexo pampiniforme. Se halla más frecuentemente en el lado izquierdo (70-100 %), menos en la localización bilateral (0-25 %), y excepcionalmente en el lado derecho (0-10 %).

*Gat* en el año 2006 publicó que el varicocele se considera una enfermedad predominantemente unilateral del lado izquierdo; sin embargo, es de destacar que la fertilidad masculina se conserva con un solo testículo sano, por tanto forzosamente la infertilidad representa la disfunción testicular bilateral y planteó las siguientes hipótesis:<sup>4</sup>

– El varicocele derecho no puede diagnosticarse mediante palpación; por lo tanto, no se pudo diagnosticar ni tratar en el pasado, mediante las técnicas tradicionales.

– El varicocele derecho hace que una alteración en el suministro de oxígeno de la microcirculación en el testículo derecho conduzca a la degeneración de las células germinales.

Las bases anatómicas que determinan una mayor incidencia del varicocele izquierdo en comparación con el derecho son:

1. Mayor longitud de la vena espermática izquierda.
2. Menor frecuencia de válvulas venosas en el lado izquierdo.
3. Mayor frecuencia del número de válvulas ostiales competentes en el lado derecho.
4. Desembocadura en ángulo recto de la vena espermática izquierda en la vena renal, mientras que la derecha lo realiza en un ángulo de 30 a 40 grados en la vena cava.

A partir de los estudios flebográficos se realizó el siguiente esquema que muestra las variantes anatómicas que pueden suceder en las venas espermáticas ([Fig. 1](#)).

Las flebografías transfemorales para realizar la escleroterapia en los varicoceles le permitieron a *Siegel* clasificar las venas espermáticas por la localización de los orificios de desembocadura, y los patrones que tenían sus venas tributarias. De 500 pacientes estudiados, 53 % tuvieron una sola vena en el lado derecho, sin interconexiones retroperitoneales.<sup>6</sup>

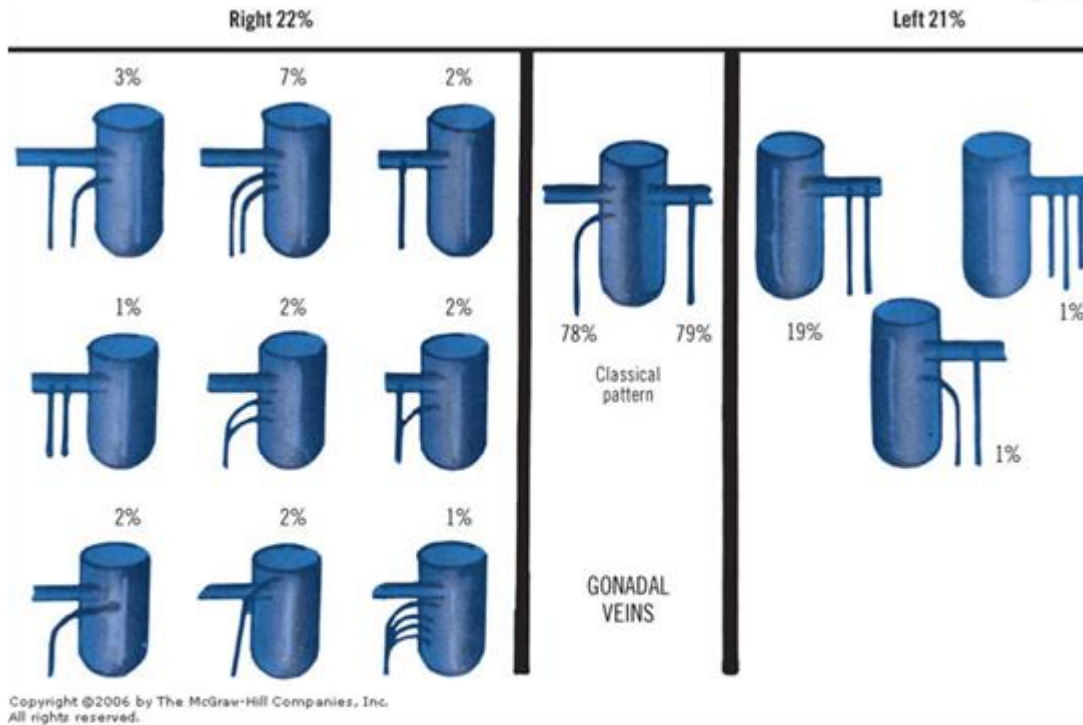


Fig. 1. Variantes anatómicas de las desembocaduras de las venas espermáticas derechas e izquierdas. Disponible en:

<http://ueu.co/wp-content/uploads/2014/09/loadBinaryCA1KT3H4.jpg>

Corral y otros consideran que la existencia de un varicocele bilateral sería causada por la asociación de un varicocele derecho sintomático o por drenaje anómalo espermático derecho. Asumía la posible existencia de comunicaciones suprapúbicas entre ambos plexos pampiniformes<sup>2,7-9</sup> Como dato curioso, Pieri, en su estudio de las flebografías realizadas en 3 229 pacientes, observó anomalías de la vena espermática derecha en 93 de ellos, sobre todo venas espermáticas duplicadas, que desembocaban en la vena renal correspondiente.<sup>10</sup>

Paraskevas realizó en cadáveres un estudio del drenaje anómalo de las venas testiculares. Abordó además los aspectos embriológicos y la importancia de estos hallazgos para la cirugía. Encontró curiosamente un caso en que la vena

espermática derecha terminaba en la vena renal en ángulo casi recto, mientras que la vena espermática izquierda se bifurcaba en un componente lateral que drenaba en la vena renal izquierda y un componente medial que desembocaba en la vena cava inferior, cerca de su confluencia con la vena renal izquierda. Tal coexistencia de terminaciones de las venas espermáticas se presenta muy raramente en la literatura. El conocimiento de estas anomalías puede facilitar el ligar adecuadamente las venas anormales y colaterales, a fin de reducir de ese modo la tasa de recidivas del varicocele.<sup>11</sup>

Woldu señala que la incidencia de varicoceles bilaterales en adultos, publicada es mucho más alta que entre los adolescentes; sin embargo, los varicoceles derechos no son palpables, lo cual puede ser causa de influir en los parámetros

relevantes de afectación del varicocele en los adolescentes, particularmente la asimetría testicular.<sup>12</sup>

La mayoría de los autores centra la atención en los resultados del diagnóstico del varicocele del lado izquierdo, por su mayor prevalencia. El varicocele derecho, por el contrario, no ha sido de interés similar, hasta el punto de que su reconocimiento, diagnóstico y prevalencia clínica siguen siendo objeto de controversias, por lo limitado del diagnóstico clínico exclusivo.

*Rahemm* explica que para el diagnóstico de varicocele se emplea la maniobra de Valsalva, y en el lado izquierdo esta provoca la distensión de las venas espermáticas varicosas; sin embargo, en el lado derecho no sucede así por más esfuerzo que se realice, debido a la hidrodinámica de las venas espermáticas derechas. Si se insistiera en este proceder pudiera elevarse la presión intrabdominal por un tiempo prolongado, con la detención del retorno venoso al corazón, y producirse un síncope.<sup>13</sup>

*Cariati* plantea que el varicocele suele ser diagnosticado en el lado izquierdo mediante el examen clínico (lo más importante para el diagnóstico), pero la identificación en el lado derecho, que generalmente es subclínico, se debe a la utilización de técnicas no invasivas de imágenes (como el ultrasonido Doppler o ultrasonido Doppler-color) o mediante la flebografía. La flebografía hace el diagnóstico de varicocele en 100 % de sensibilidad, al igual que el ultrasonido Doppler color, mientras que el ultrasonido Doppler solo alcanza el 70 %. La explicación dada es porque, dado que la vena espermática derecha drena oblicuamente en la

vena cava, el mecanismo hidrodinámico es insuficiente para la producción de grandes diferencias de presión que puedan ser transmitidas al cordón espermático y registradas por los equipos ecográficos. Si a este escenario se añaden ramas colaterales y válvulas venosas, es fácil suponer las razones por las cuales es poco frecuente el diagnóstico de varicocele derecho mediante ultrasonido, si se compara con los resultados obtenidos por medio de la flebografía.<sup>14</sup>

Varios autores han reportado casos de varicoceles agudos únicamente del lado derecho, y expresan que pueden ser expresión de un *situs inversus* o un proceso retroperitoneal tal y como sucedería si una tumoración obstruye de la vena espermática derecha. La trombosis u oclusión de la vena cava inferior debe descartarse en todos los pacientes que se presentan con un varicocele solitario en el lado derecho, sobre todo de presentación aguda. Estos pacientes deben someterse a estudios radiográficos (por ejemplo, tomografía axial computarizada) como parte de la evaluación de *situs inversus*.<sup>7,10,15,16</sup>

*Mohamid*, en una gran serie de hombres subfértiles evaluó el efecto de la ligadura del varicocele bilateral sobre la calidad del semen y la tasa de paternidad natural en los operados. La ligadura (ya fuese unilateral o bilateral) condujo a la mejoría significativa en la calidad del semen, y también mejoró la función hormonal de las células de Leydig.<sup>17</sup> Resultados similares han sido presentados por otros investigadores.<sup>18,19</sup>

*Elbendary*, en un estudio prospectivo, comparó los resultados de la varicocelectomía bilateral y



la varicocelectomía izquierda en el tratamiento de pacientes infértiles con oligoastenospermia. Halló una mejoría en los parámetros del semen, y la tasa de embarazo aumentó sobre todo en pacientes sometidos a la cirugía bilateral; expresa en su conclusión que el varicocele subclínico derecho debe ser tratado quirúrgicamente en conjunto con el del lado izquierdo.<sup>20</sup> Este autor también muestra en su trabajo un esquema de las posibles conexiones de la vena espermática derecha con las venas espermáticas izquierdas en el retropubis, y con las venas safena e ilíaca externa (Fig. 2).

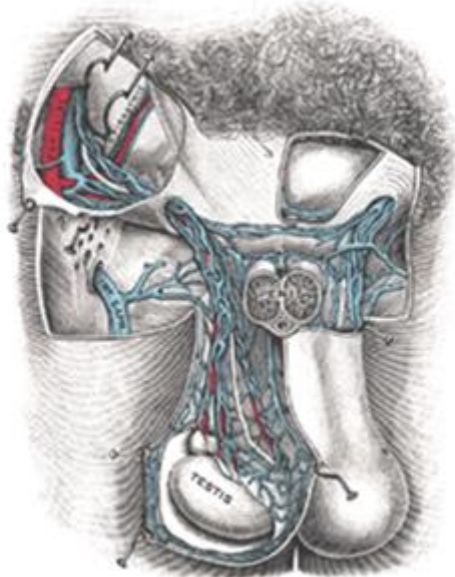


Fig. 2. <https://es.Wikipedia.org/wiki/Archivo:Gray1147.png>

Cassidy, al igual que muchos otros radiólogos intervencionistas, afirma que la mejor opción en el tratamiento del varicocele bilateral es la embolización, y reporta haber presentado pocos fallos del lado izquierdo y ninguno del lado derecho.<sup>21</sup>

## CONCLUSIONES

Se ha observado en la revisión realizada que el diagnóstico del varicocele derecho no se realiza

por el examen físico, sino por estudios complementarios, que en el caso de los centros hospitalarios cubanos debe mantenerse el ultrasonido Doppler o el Doppler a color, que tiene más sensibilidad.

Los autores de los artículos consultados señalan que es muy frecuente esta afección, incluso en los adolescentes, y que puede explicar las asimetrías testiculares marcadas que se presentan en algunos casos y la mejoría de los parámetros del semen en los hombres subfértiles o infértiles.

Los autores de este trabajo estiman que debe buscarse el varicocele derecho porque existe, y puede ser causa de que los pacientes no mejoren, si no se realiza un diagnóstico correcto.

## Conflictos de intereses

Los autores declaran que no existen conflictos de intereses.

## REFERENCIAS BIBLIOGRÁFICAS

1. Iaccarino V. A proposed anatomical typing of the right internal spermatic vein: importance for percutaneous sclerotherapy of varicocele. *Cardiovasc Intervent Radiol.* 2008;(3):1042-4. doi 10.1007/s00270-007-9248.6
2. Frimbach Pasqualatto F, Marmo Lucon A, Moreira de Góes P, Passo Sobrero B, Hallak J, Bedin Pasqualatto E, Arap S. Is it worthwhile to operate on subclinical right varicocele in patients with grade II-III varicocele in the left

testicle? Journal of Assisted Reproduction and Genetic. 2005 May;22(5):270-7.

3. Vázquez D, Díaz C, Carmona Z, Vázquez F. Varicocele testicular en el adolescente. Salud Uninorte. Barranquilla (Col.). 2009;25 2):245-57.

4. Gat Y, Gornish M, Navon U, Chakraborty J, Bachar GN, Ben-Shlomo I. Right varicocele and hypoxia, crucial factors in male infertility: fluid mechanics analysis of the impaired testicular drainage system. Reproductive BioMedicine. 2006 [citado: octubre de 2016];13(4):510-5. Disponible en: <http://www.sciencedirect.com/science/article/pii/S1472648310606384>

5. Delgado Martín JA. Fisiopatología del varicocele. Clínicas Urológicas de la Complutense. vol 1. Madrid: Editorial Complutense; 1992. p. 389-417.

6. Siegel Y, Gat Y, Bacher GN, Gornish M. A proposed anatomic typing of the right internal spermatic vein: importance for percutaneous sclerotherapy of varicocele. Cardiovasc Intervent Radiol. 2006;29:192-7.

7. Corral JM, Ballescà JL I. Varicocele: fisiopatología, diagnóstico y tratamiento. Revisión. Revista iberoamericana de Reproducción y Fertilidad. 2012 Sept [citado: octubre de 2016];29(3). Disponible en: <http://www.revistafertilidad.org/rif/articulo/Varicocele:%20Fisiopatolog%C3%ADa,%20diagn%C3%B3stico%20y%20tratamiento.%20Revisi%C3%B3n/96>

7. Gornish M, Gat Y, Siegel Y. Reply to Letter to the Editor: V. Iaccharino. A proposed anatomical typing of the right internal spermatic vein:

importance for percutaneous sclerotherapy of varicocele. (CVIR 30[2]:347, 2007). Cardiovasc Intervent Radiol. 2008;31:1045.

8. Practice Committee of American Society for Reproductive Medicine Report on varicocele and infertility. Fertil Steril. 2008;90(5)Suppl:S247-9. [PubMed]

9. Pieri S, Agresti P, Fiocca G, Regine G. Phlebographic classification of anatomic variants in the right internal spermatic vein confluence. Radiol Med. 2006 Jun [citado: julio de 2016];111(4):551-61. Disponible en: <http://www.ncbi.nlm.nih.gov/pubmed/16779541>

10. Paraskevas GK, Ioannidis O, Natsis K, Martoglou S. Abnormal bilateral drainage of testicular veins: embryological aspects and surgical application. Rom J Morphol Embryol. 2012 [citado: agosto de 2016];53(3):635-8. Disponible en: <http://www.ncbi.nlm.nih.gov/pubmed/22990559>

11. Woldu S, Nees S, Van Batavia J, Spencer B, Glassberg K. Physical exam and ultrasound characteristics of right varicoceles in adolescents with left varicoceles. Andrology. 2013 Nov [citado: julio de 2016];1(6):936-42. Disponible en: <http://www.ncbi.nlm.nih.gov/pubmed/24124170>

12. Raheem OA. Surgical management of adolescent varicocele: systematic review of the world literature. Urol Ann. 2013 Jul-Sep [citado: octubre de 2016];5(3):133-9. Disponible en: <http://www.ncbi.nlm.nih.gov/pmc/articles/PMC3764890>

13. Cariati M, Pieri S, Agresti P, Cariati M, Candito DF, Damiani G, Marzano D. Diagnosis of right-sided varicocele: A retrospective comparative study between clinical examination, Doppler findings, US imaging and vascular anatomy at phlebography. *European Journal of Radiology*. 2012 [citado: agosto de 2016];81(9):1998-2006. Disponible en: <http://www.sciencedirect.com/science/article/pii/S0720048X11004931>
14. Server Pastor G, García Hernández JA, Prieto González A, Rigabert Montiel M, Pérez Albacete M. Right varicocele as first manifestation of situs inversus. *Actas Urol Esp*. 1998Jun [citado: agosto de 2016];22(6):528-30. Disponible en: <http://www.ncbi.nlm.nih.gov/pubmed/9734133>
15. Chi AC, Hairston JC. Acute right varicocele: a clue to congenital vascular anomaly. *Urology* 2015 [citado: agosto de 2016];85(5):e39-e40. Disponible en: <http://www.sciencedirect.com/science/article/pii/S0090429515001296>
16. Mohamid MA. The effect of magnified bilateral varicocele ligation on semen quality and the natural paternity rate in subfertile men, based on the sum of varicocele grading. *Arab Journal of Urology* 2012 [citado: julio de 2016];10(4):434-9. Disponible en: <http://www.sciencedirect.com/science/article/pii/S2090598X12000770>
17. Shabana W, Teleb M, Dawod T, Elsayed E, Desoky E, Shahin A, Eladl M, Sorour W, Predictors of improvement in semen parameters after varicocelectomy for male subfertility: a prospective study. *Can Urol Assoc J*. 2015 Sep-Oct [citado: agosto de 2016];9(9-10). Disponible en: <http://www.sciencedirect.com/science/article/pii/S0015028209014721>
18. Chou Rodríguez A., Fragas Valdés R., Hernández Silverio DR, Rodríguez Verde E, Palacios Jiménez P. Varicocele bilateral e infertilidad: evaluación de dos técnicas quirúrgicas. *Rev Cub Urol*. 2013 [citado: octubre de 2016];2(1). Disponible en: <http://www.revurologia.sld.cu/index.php/rcu>
19. Elbendary MA, Elbadry AM. Right subclinical varicocele: how to manage in infertile patients with clinical left varicocele? *Fertility and Sterility*. 2009 [citado: octubre de 2016];92(6):2050-3. Disponible en: <http://www.sciencedirect.com/science/article/pii/S0015028209012175>
20. Cassidy D, Jarvi K, Grober E, Lo K. Varicocele surgery or embolization: which is better? *Can Urol Assoc J*. 2012Aug [citado: julio de 2016];6(4):266-8. Disponible: <http://www.ncbi.nlm.nih.gov/pmc/articles/PMC3433543/>

**Recibido:** 5 de octubre de 2016.

**Aprobado:** 24 de febrero de 2017.

*Isabel Caravia Pubillones.* Facultad de Ciencias Médicas "Enrique Cabrera". Universidad de Ciencias Médicas de La Habana. Cuba.

**Correo electrónico:** [cmsupro@infomed.sld.cu](mailto:cmsupro@infomed.sld.cu)