

# Revista Cubana de Urología

PRESENTACIÓN DE CASO

Urología General

## Condiloma genital gigante o Tumor de Buschke-Löwenstein

*Giant genital Condiloma or tumor of Buschke-Löwenstein*

Reinel Rodríguez Pastoriza

Hospital Provincial Docente "Dr. Antonio Luaces Iraola". Ciego de Ávila, Cuba.

### RESUMEN

Se aporta un nuevo caso, diagnosticado histológicamente, de un condiloma gigante acuminado o Tumor de Buschke-Löwenstein de gran tamaño, en un paciente alcohólico, con condiciones higiénico sanitarias malas, lo cual influyó definitivamente en la evolución tórpida de esta enfermedad. El condiloma o verrugas cutáneas originadas en el área genital, son producidas por el virus del papiloma humano. Este virus infecta el epitelio húmedo de la región anogenital y origina un amplio espectro de lesiones que en ambos sexos comprenden verrugas genitales que pueden llegar a alcanzar grandes dimensiones y secundariamente acompañarse de infecciones locales sobreañadidas.

**Palabras clave:** Condiloma acuminado, tumor de Buschke-Löwenstein.

A new case is contributed, diagnosed histologically, of a giant condiloma acuminado or Tumor of Buschke-Löwenstein of big size, in an alcoholic patient and with bad conditions hygienic sanitary, which influenced definitely the torpid evolution of this illness. The condiloma or cutaneous warts caused in the genital area, are produced by the human virus of the papilloma. This virus infects the humid epithelium of the region anogenital and causes a wide bogey of injuries that in both sexes comprises genital warts that can go so far as to reach big dimensions and a second time be accompanied of local infections.

**Keywords:** Condiloma acuminado, tumor de Buschke-Löwenstein.

### ABSTRACT

## INTRODUCCIÓN

*Buschke y Löwenstein* describieron por primera vez en el año 1925 un carcinoma peneano muy similar al carcinoma de células escamosas y al condiloma común pero diferente por sus características clínicas e histológicas.<sup>1</sup>

El condiloma acuminado gigante o tumor de Buschke-Löwenstein es una presentación rara de la infección por virus papiloma humano (VPH), se destacan varios serotipos que pueden originarlo, pero en casi todos se observan principalmente en pacientes inmunodeprimidos y pudieran estar infectados por varios serotipos a la vez.<sup>2</sup>

Los virus tienen especificidad tisular, y se han reconocido casi 100 tipos, los cuales se aíslan a partir de lesiones epiteliales de piel o mucosas. Se subdividen en virus con riesgo bajo de transformación maligna (tipos 6 y 11), que son los más frecuentes (90 %) y alto riesgo de transformación maligna (tipos 16, 18, 31, 33, 35, 39, 45, 51, 52 y 56) que causan 70 % de los casos de carcinoma cervical.<sup>3,4</sup>

Es considerado una infección de transmisión sexual y en la mayoría de los de los casos de infecciones anogenitales por HPV transcurren de forma subclínica.<sup>5</sup> En los pacientes que pueden identificarse por el examen físico, como el caso que presentaremos, las verrugas genitales externas se manifiestan como pápulas, condilomas acuminados (pápulas con aspecto de coliflor), placas de superficie aplanada, pápulas y nódulos hiperqueratósicos.<sup>6</sup>

## CASO CLÍNICO

Paciente de 64 años de edad, masculino, mestizo, fumador desde su juventud, con antecedentes de hipertensión arterial y enfisema pulmonar para la cual no lleva tratamiento regular, en la historia psicosocial se constata que vive solo en área rural, consume grandes cantidades de bebidas alcohólicas, no se alimenta adecuadamente y su vivienda presenta malas condiciones higiénicas.

Acude a consulta externa de urología porque hace varios meses comenzó a notar unas verrugas, pequeñas, de aspecto carnososo, localizadas en la región inguinal derecha, corona y glándula del pene, que con el paso del tiempo fueron tomando gran tamaño hasta formar como especie de ramillete en la región inguinal y escroto.

Al examen físico se constató la presencia de las lesiones descritas por el paciente, las cuales confluyen en grandes masas que sangran con facilidad, no dolorosas, con secreción y fetidez en algunas zonas como muestra de la infección bacteriana sobreañadida. Se palpan adenopatías dolorosas en ambas regiones inguinales, principalmente en la región inguinal derecha, móviles y no adheridas a planos profundos ([Fig. 1](#)).

Los exámenes sanguíneos mostraron una hemoglobina de 93 g/L, eritrosedimentación de 85 mm/h, conteo global de leucocitos  $13.4 \times 10^9/L$ . La serología y el microelisa fueron negativos. No se precisan lesiones a otros niveles con los exámenes de rayos X de tórax y columna lumbosacra, en la tomografía axial computarizada no hay evidencias de ganglios

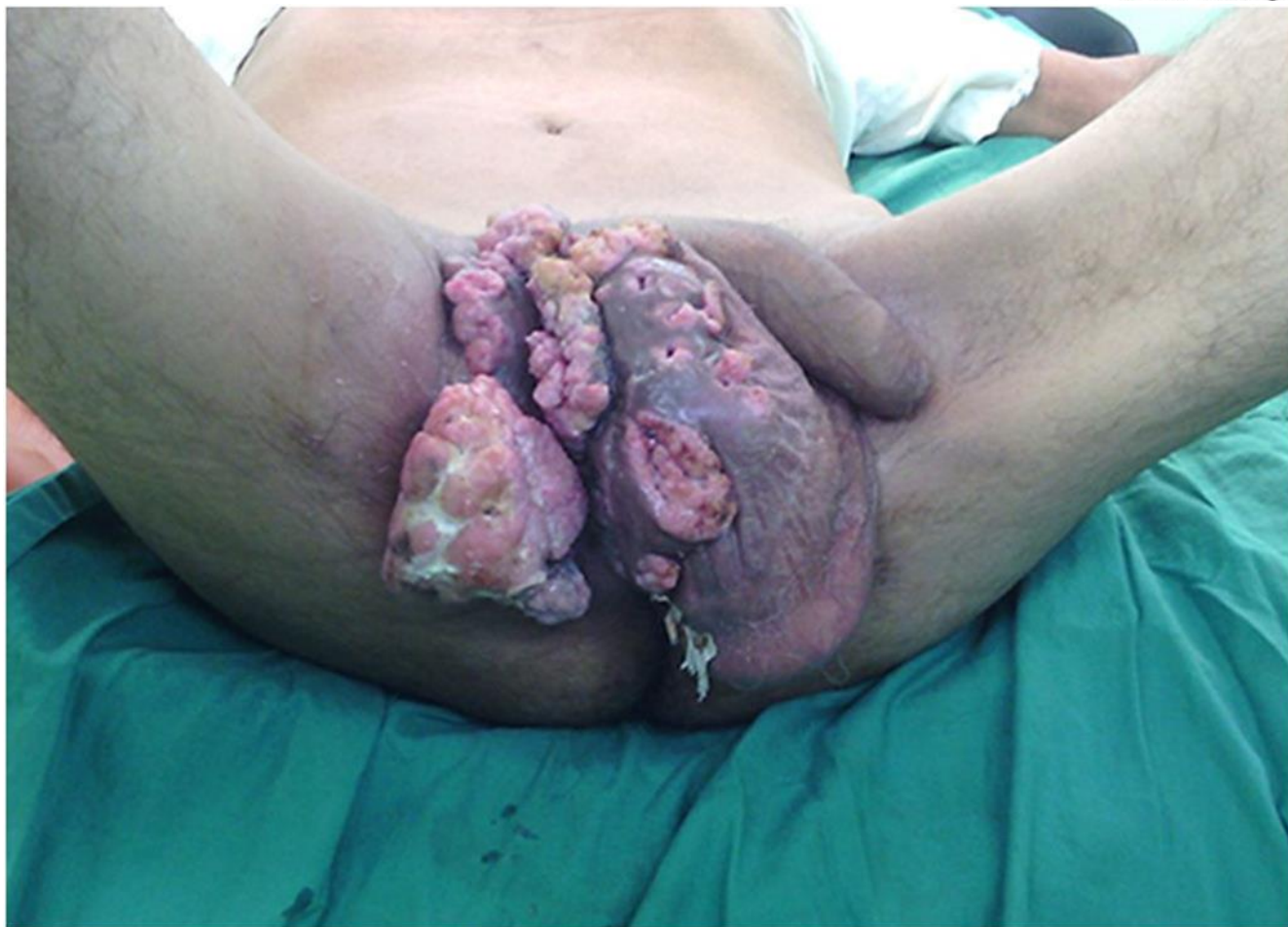

Fig 1: Condiloma gigante.

retroperitoneales ni lesiones tumorales en otros órganos.

Con estos elementos se discute el caso en colectivo y se decide comenzar tratamiento con antibióticos para controlar las infecciones asociadas y tomar muestra para estudio histológico y determinar el tipo de tumor. Al recibir el resultado se constata la presencia de células vacuoladas, con núcleos rechazados hacia la periferia (coilocitos) elementos estos característicos del condiloma ([Fig. 2](#)).

Al interconsultar el caso con los especialistas de oncología y dermatología estos sugieren tratamiento con cistostáticos lo antes posible,

en un intento de disminuir el tamaño de las lesiones, antes de realizar el tratamiento quirúrgico definitivo que consistiría en la eliminación de todas las lesiones existentes. Lamentablemente el paciente falleció a causa de una complicación cardiorrespiratoria en la Unidad de Cuidados Intensivos y nos resultó imposible evaluar el resultado final del tratamiento.

## DISCUSIÓN

Decidimos traer este caso a discusión, ya que hoy día con el desarrollo alcanzado por nuestro sistema nacional de salud, no es frecuente que lesiones de condiloma puedan llegar a alcanzar

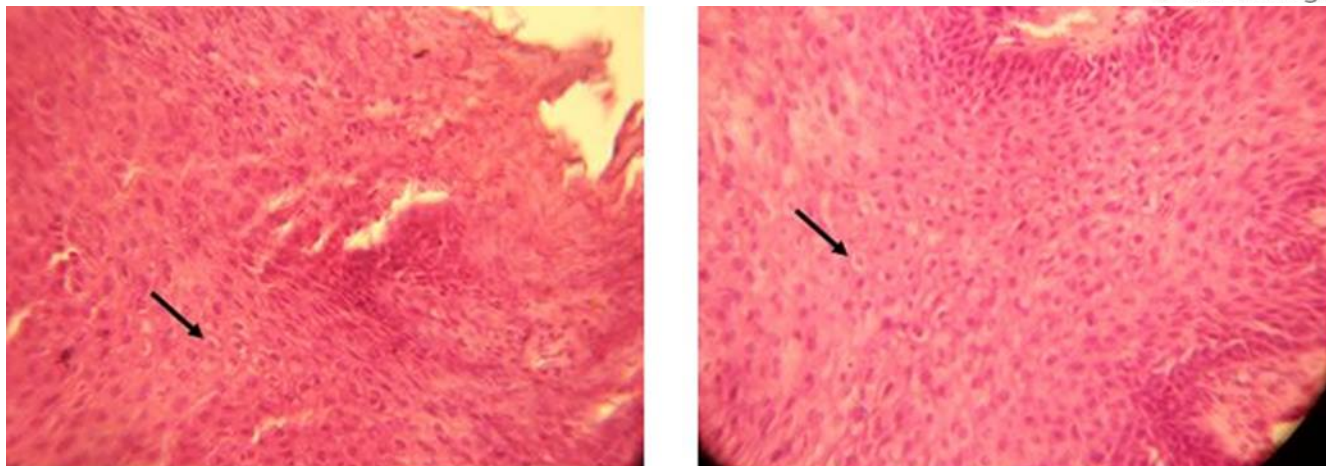


Fig 2. Células vacuoladas con núcleo rechazado hacia la periferia (Coilocito).  
 Características histológicas del condiloma.

esas magnitudes, pero definitivamente una vez más las condiciones sociales y los malos hábitos higiénicos sanitarios influyeron en la evolución tórpida de esta entidad.

Las infecciones por el virus HPV constituyen las enfermedades de transmisión sexual más frecuente, y en EE. UU. afecta de 30 a 40 millones de personas. El periodo de incubación oscila entre 3 y 8 semanas con un promedio de alrededor de 3 meses.<sup>7</sup>

En los hombres las verrugas genitales afectan con mayor frecuencia la corona frenular, el glande, el prepucio, el cuerpo del pene, el escroto, el meato uretral y la uretra. Hay que destacar que las verrugas perimeatales pueden tener secreción sanguinolenta a través de la uretra debido a otras verrugas intrauretrales, las cuales pueden lesionarse con la salida de la orina o el semen por el meato uretral.<sup>8</sup>

En las féminas interesa la parte posterior del introito, labios mayores y menores, clítoris, uretra, vagina, cérvix, perineo y ano. Las verrugas perineales, perianales y del conducto anal se asocian con el sexo anal pasivo. Si el

paciente tiene papilomas externos cerca de un orificio será necesario examinarlo internamente.<sup>9</sup>

En ambos sexos las lesiones puedan identificarse por el examen clínico, las verrugas genitales externas se manifiestan como pápulas, condilomas acuminados, pápulas con aspecto de coliflor, placas de superficie aplanada y nódulos hiperqueratósicos. El color de las verrugas es similar al de la piel normal, pero las lesiones también pueden ser rosadas o hiperpigmentadas.

El tumor de Buschke-Löwenstein o condiloma acuminado gigante, es un raro tumor con aspecto de coliflor, de crecimiento lento, notable por alcanzar gran tamaño que suele afectar principalmente pene y región perianal. Es una enfermedad de transmisión sexual y la incidencia se estima en un 0,1 % en la población general, además de su origen viral, se invocan como factores predisponentes estados de inmunosupresión.<sup>10</sup>

Se deben realizar estudios de hemoquímica sanguínea para evaluar estado del paciente,

además de estudios imagenológicos, dentro de los cuales la tomografía axial computarizada y la resonancia magnética nuclear juegan un papel importante para determinar del grado de extensión de la lesión y determinar la conducta a seguir.

El tratamiento es eminentemente quirúrgico, sin pauta establecida. Aunque se han descrito tratamientos locales como el uso de podofilino, crioterapia, electrocoagulación, fluorouracilo, láser CO2 e incluso radioterapia.<sup>11</sup> El uso coadyuvante de quimioterapia (bleomicina, metrotrexato) también ha sido descrito.<sup>12</sup>

Las verrugas genitales recurren después del tratamiento adecuado en un porcentaje elevado de pacientes debido a la persistencia del HPV latentes en la piel perilesional de aspecto normal.

### Conflictos de intereses

El autor declara que no existen conflictos de intereses.

### REFERENCIAS BIBLIOGRÁFICAS

1. Buschke A, Lowenstein L. Ubercarcinomahnlichecondylomataacuminata des pénis. Klinwochenschr [Internet]. 1925 [citado 15 de enero de 2014];4(36):1726-8. Disponible en: <http://link.springer.com/article/10.1007%2FBF01728480#page-1>
2. Montoya M, Morón W, Portillo H, Poggioli O. Condiloma acuminado gigante (Tumor de Buschke Lowenstein) presentación de un caso. Rev Venezolana Oncol [Internet]. 2013 [citado 16 de enero de 2014];25(1):35-38. Disponible en:

[http://www.oncologia.org.ve/site/upload/revis/ta/pdf/06\\_montoya\\_m\\_%2835-38%29.pdf](http://www.oncologia.org.ve/site/upload/revis/ta/pdf/06_montoya_m_%2835-38%29.pdf)

3. Arenas R. Dermatología: Atlas. Diagnóstico y tratamiento[Internet]. España: MCGRAW-HILL;2015 [citado 15 Ene 2016]:988. Disponible en:

[https://www.google.com.cu/url?sa=t&rct=j&q=&esrc=s&source=web&cd=1&cad=rja&uact=8&ved=0ahUKEwiV5aPY-4LRAhVjIMKHWQTBF8QFggaMAA&url=http%3A%2F%2Fwww.casadellibro.com%2Flibro-dermatologia-6-ed-atlas-diagnostico-y-tratamiento%2F9786071512697%2F2772891&usg=AFQjCNEHtR9DwaZgllx4nw\\_URT2wtDK-cw](https://www.google.com.cu/url?sa=t&rct=j&q=&esrc=s&source=web&cd=1&cad=rja&uact=8&ved=0ahUKEwiV5aPY-4LRAhVjIMKHWQTBF8QFggaMAA&url=http%3A%2F%2Fwww.casadellibro.com%2Flibro-dermatologia-6-ed-atlas-diagnostico-y-tratamiento%2F9786071512697%2F2772891&usg=AFQjCNEHtR9DwaZgllx4nw_URT2wtDK-cw)

4. Framil VMS, Nadal SR, Stiepcich M. Buschke-Loewenstein tumor: Identification of HPV type 6 and 11. AnBras Dermatol [Internet]. 2012 [citado 15 de enero de 2016];87(1):131-4. Disponible en:

[http://www.scielo.br/scielo.php?script=sci\\_artt ext&pid=S0365-05962012000100018](http://www.scielo.br/scielo.php?script=sci_artt ext&pid=S0365-05962012000100018)

5. Fernández Nuñez JM, Cardenal Falcón M, Martín Rodrigo JL. Carcinoma de Buschke-Lowenstein en el pene. Emergencias[Internet].2010 [citado 16 enero de 2014];2:72. Disponible en:

[http://www.semes.org/revista/vol22\\_1/16.pdf](http://www.semes.org/revista/vol22_1/16.pdf)

6. Yasser Tahiri A, FadlTazi M, Elammari J. Verrucous carcinoma arising in an extended giant condylomaacuminatum (Buschke---Löwenstein tumor): a case report and review of the literature. J Med Case Rep [Internet]. 2013 [citado 16 de enero de 2014];7:273. Disponible en:

<https://www.ncbi.nlm.nih.gov/pmc/articles/PMC3895673/>

7. Acuña Adán AM, Fuentes Garabote G. Condiloma gigante de Buschke y Lowenstein. Rev Cubana Med Gen Integr [Internet]. 2014 [citado 16 de enero de 2014];30(4):[aprox. 9 p.]. Disponible en: [http://scielo.sld.cu/scielo.php?script=sci\\_arttext&pid=S0864-21252014000400012](http://scielo.sld.cu/scielo.php?script=sci_arttext&pid=S0864-21252014000400012)

8. Turkalj I, Djilas-Ivanović CD, Božskov N. Buschke---Löwenstein tumor: Squamous cell carcinoma of the anogenital region. Srp Arh Celok Lek [Internet]. 2014 [citado 16 de enero de 2014];142:356-9. Disponible en: [https://www.researchgate.net/profile/Ivan\\_Turkali/publication/264053618\\_Buschke-Lowenstein\\_Tumor\\_Squamous\\_Cell\\_Carcinoma\\_of\\_the\\_Anogenital\\_Region/links/53f797220cf2c9c3309c0e23.pdf](https://www.researchgate.net/profile/Ivan_Turkali/publication/264053618_Buschke-Lowenstein_Tumor_Squamous_Cell_Carcinoma_of_the_Anogenital_Region/links/53f797220cf2c9c3309c0e23.pdf)

9. Hernandez Tiria MC, Salamanca Mora S, Cruz Garnica A. Tumor de Buschke-Lowenstein. Presentación de un caso y revisión de la literatura. Rev Colombiana Obstetricia Ginecol [Internet]. 2016 [citado 16 de enero de 2014];67(1):[aprox. 9 p.]. Disponible en: <http://revista.fecolsog.org/index.php/rcog/article/view/369/402>

10. Jaimes-Torres A, Maldonado-Barrón R, Alderete-Vázquez G, Melín-Herrera O, Sánchez-Valdivieso E. Cáncer germinal de testículo asociado a tumor de Buschke-Löwenstein. Rev Mexicana Urol [Internet]. 2014

[citado 16 de enero de 2014];74(6). Disponible en:

<http://www.sciencedirect.com/science/article/pii/S2007408514000317>

11. Montaña N, Labra A, Schiappacasse G. Condiloma acuminado gigante (Tumor de Buschke Löwenstein). Serie de 7 casos clínicos y revisión de la literatura. Rev Chilena Radiol [Internet]. 2014 [citado 16 de enero de 2014];20(2):57-63. Disponible en: [http://www.scielo.cl/scielo.php?script=sci\\_arttext&pid=S0717-93082014000200005](http://www.scielo.cl/scielo.php?script=sci_arttext&pid=S0717-93082014000200005)

12. Kauffman CL, Alexandrescu DT. Giant Condylomata Acuminata of Buschke and Löwenstein. Treatment and Management [Internet]. Medscape. 2016 [citado 16 de febrero de 2016]:[aprox. 9 pantallas]. Disponible en:

<http://emedicine.medscape.com/article/1132178-overview>

**Recibido:** 21 de diciembre de 2016.

**Aprobado:** 7 de marzo de 2017.

*Reinel Rodríguez Pastoriza.* Hospital Provincial Docente "Dr. Antonio Luaces Iraola". Ciego de Ávila, Cuba.

**Correo electrónico:** [reinel@ali.cav.sld.cu](mailto:reinel@ali.cav.sld.cu)

