

## El ultrasonido en la enfermedad de Peyronie

### Ultrasound in Peyronie's Disease

Leidy Cristina Sánchez Gómez<sup>1\*</sup> <https://orcid.org/0000-0001-7152-2453>

Vianey Irasema Rodríguez<sup>1</sup> <https://orcid.org/0000-0002-8801-2633>

Heriberto Hernández Fraga<sup>1</sup> <https://orcid.org/0000-0002-1540-154X>

<sup>1</sup>Hospital Central Sur de Alta Especialidad de Pemex. Ciudad de México, México.

\*Autor para la correspondencia: [crissanchez37@hotmail.com](mailto:crissanchez37@hotmail.com)

Recibido: 01/02/2021

Aceptado: 07/04/2021

Se presenta el caso de un paciente masculino de 60 años de edad con cuadro clínico, de 18 meses de evolución, consistente en erecciones dolorosas y áreas induradas en el pene, las cuales han aumentado de tamaño. Esto se asocia a la lateralización peneana durante la erección.

Se trata de un paciente sin antecedentes crónico degenerativos. Al examen físico dirigido se encontró pene con áreas induradas a la palpación a nivel de diáfisis del cuerpo cavernoso y sobre cuerpo esponjoso de la uretra. No se logra erección durante la consulta.

Al paciente se le realiza ultrasonido en escala de grises con transductor lineal de 7-12 MHz. Se observa engrosamiento en cara dorsal de túnica albugínea (Fig. 1) y del tabique intercavernoso (Fig. 2) con placas hiperecoicas, heterogéneas, de bordes mal definidos con sombra posterior que miden 12x4x33 mm del lado

derecho y 7x4x31 mm del lado izquierdo (Fig. 3). Mediante el ultrasonido se concluye que el paciente padece enfermedad de Peyronie.

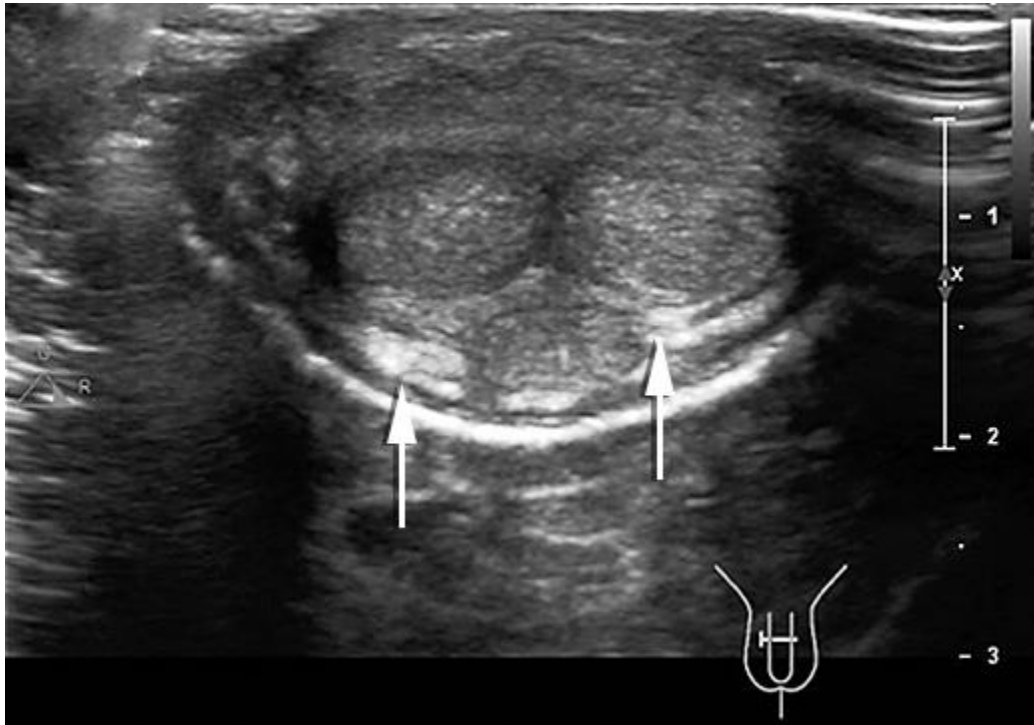
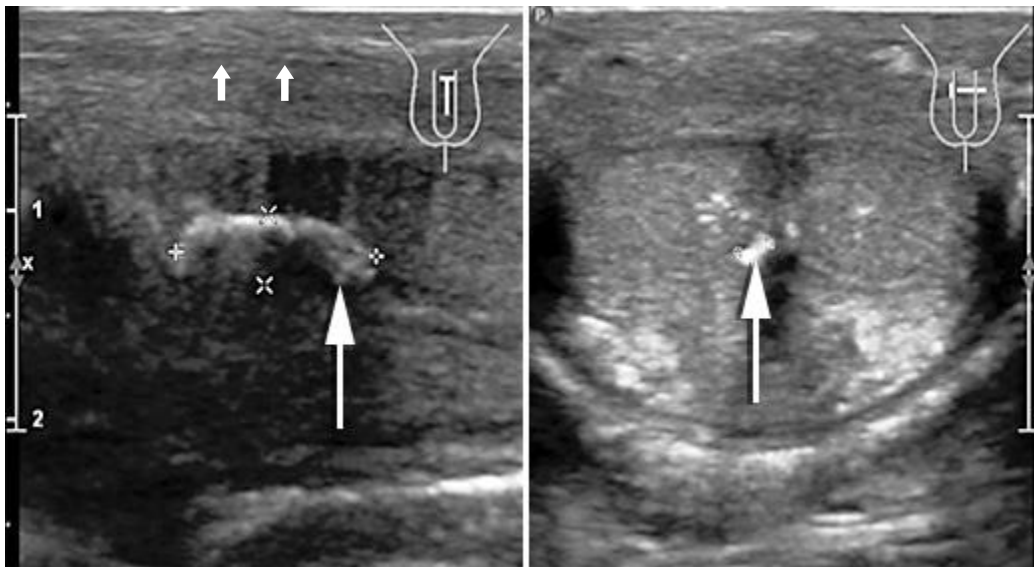


Fig. 1- Ultrasonido en corte transversal que muestra engrosamiento de la albugínea en la cara dorsal del pene (flechas).

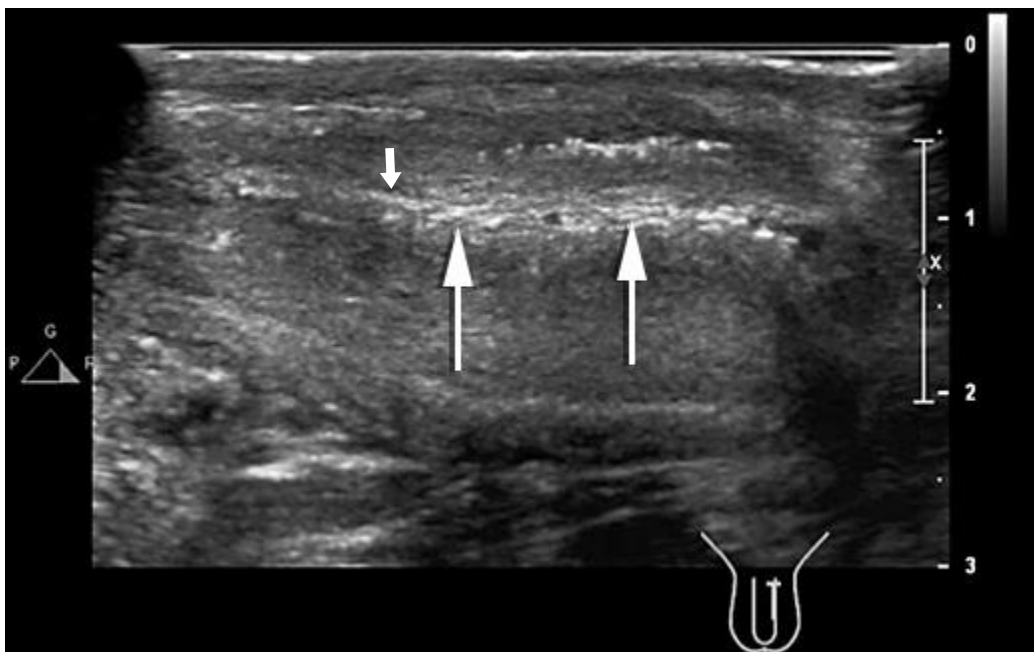

Fig. 2- Ultrasonido en corte longitudinal a lo largo de la cara ventral peneana muestra engrosamiento hiperecogénico del septum intercavernoso (flecha).



**Fig. 3-** US en corte transversal (A-C) y longitudinal (B-D). Se aprecia aspecto característico de placas calcificadas y focos fuertemente ecogénicos con sombra acústica posterior (flechas).

## Discusión

La enfermedad de Peyronie es la causa más frecuente de erección dolorosa, caracterizada por la formación de placas de tejido fibroso dentro de la túnica albugínea, lo que causa deformidad y acortamiento peneana.<sup>(1)</sup> El diagnóstico se basa en una historia clínica, examen físico con la palpación de las placas y apoyo imagenológico que permita evaluar la extensión de la enfermedad.

La incurvación del pene durante la erección provoca serios trastornos en la relación sexual, los que impiden concretarla. Incluso, en ocasiones trae como consecuencia la afectación psicológica del paciente, lo que lleva a su infradiagnóstico. Por tanto, resulta necesario divulgar las características de la enfermedad para que los especialistas realicen un diagnóstico y tratamiento precoz.<sup>(2)</sup>

El ultrasonido es la primera modalidad empleada para evaluar a estos pacientes. Es un estudio inocuo y con grandes ventajas, ya que permite la evaluación en

tiempo real de la localización, el tamaño, la consistencia de las placas y la presencia de dolor asociado.

Tiene una sensibilidad del 100 % en la detección y medida del grosor de las calcificaciones. Aumenta la tasa de identificación de microcalcificaciones cuando se emplean transductores de alta frecuencia.<sup>(1)</sup> Como opción diagnóstica complementaria se encuentra la resonancia magnética, la cual permite una evaluación más sensible del compromiso del septo intercavernoso, sin sobrepasar al ultrasonido al demostrar la extensión y la relación con estructuras contiguas de las placas.<sup>(1)</sup>

En las imágenes ponderadas en T1 y T2 las placas aparecen como áreas irregulares e hipointensas en la túnica albugínea; las imágenes ponderadas T2 son de elección.<sup>(2)</sup>

Las imágenes diagnósticas facilitan la decisión sobre el tipo de tratamiento que requiere el paciente, ya sea médico o quirúrgico, pues los pacientes con placas múltiples seguramente se beneficiarán más con el tratamiento médico oral conservador que con inyecciones intraplaca o tratamiento quirúrgico.<sup>(2)</sup>

## Referencias bibliográficas

1. Mc Cauley JF, Dean RC. Diagnostic utility of penile ultrasound in Peyronie's disease. *World J Urol.* 2020;38(2):263-268.
2. Parmar M, Masterson JM, Masterson TA. The role of imaging in the diagnosis and management of Peyronie's disease. *Curr Opin Urol.* 2020;30(3):283-289.

### Conflicto de intereses

Los autores declaran no tener conflicto de intereses.