

# Sinequia vulvar y carúncula uretral en una mujer posmenopáusica

## Vulvar Synechia and Urethral Caruncle In A Post-Menopausal Woman

Karell Piñón García<sup>1</sup> <https://orcid.org/0000-0002-1336-1396>

Lorenzo De Zayas Pelegrín<sup>1</sup> <https://orcid.org/0000-0003-0846-8436>

Yudelky Almeida Esquivel<sup>1\*</sup> <https://orcid.org/0000-0002-5413-0383>

<sup>1</sup>Hospital Universitario “Manuel Ascunce Domenech”. Camagüey, Cuba.

\*Autor para la correspondencia: [yudelky.cmw@infomed.sld.cu](mailto:yudelky.cmw@infomed.sld.cu)

### RESUMEN

La fusión labial, también conocida como adhesión labial o aglutinación labial, o sinequias labiales, es la fusión de los labios menores o mayores, más comúnmente cerca del clítoris. Es infrecuente en la mujer posmenopáusica. Se describe un caso clínico donde una mujer de 75 años de edad es remitida por presentar desde hace dos meses síntomas urinarios. Al examen físico se constató fusión de labios mayores. Con la aplicación de anestesia regional espinal y mediante disección manual, se separaron los labios mayores, se removió una carúncula uretral y se realizó plastia vaginal sin complicaciones. Aunque es poco común, la fusión labial puede ocurrir en mujeres posmenopáusicas; especialmente en pacientes sexualmente inactivas y con síntomas genitourinarios no explicados por otras causas. Un alto porcentaje se resuelve con tratamiento tópico estrogénico; sin embargo, la resolución quirúrgica se reservaría para aquellos casos refractarios a la terapia tópica con grave obstrucción al flujo urinario.

**Palabras clave:** fusión de labios; incontinencia urinaria; hipostrogenismo; adhesión labial posmenopáusica; carúncula uretral; anestesia espinal.

### ABSTRACT

Labial fusion, also known as labial adhesion or labial agglutination, or labial synechiae is the fusion of the labia minora or majora, most commonly near the clitoris. It is uncommon in post-menopausal women. A clinical case is described where a 75-year-old woman is referred for presenting urinary symptoms for two months. Physical examination revealed fusion of the labia majora. With the application of spinal regional anesthesia and by manual dissection, the labia majora were separated, a urethral caruncle was removed and vaginal plasty was performed without complications. Although uncommon, lip fusion can occur in postmenopausal women, especially in sexually inactive patients with genitourinary symptoms not explained by other causes. A high percentage is resolved with topical estrogenic treatment; however, surgical resolution would be reserved for those cases of topical therapy with severe obstruction of urinary flow.

**Keywords:** lip fusion; urinary incontinence; hypostrogenism; post-menopausal labial adhesion; urethral caruncle; spinal anesthesia.

Recibido: 23/11/2022, Aprobado: 09/12/2022

## Introducción

La sinequia vulvar es una enfermedad ginecológica benigna, problema que se presenta como fusión parcial o completa de los labios menores o mayores en la línea media,<sup>(1)</sup> que causa oclusión parcial o completa de la vagina y/o abertura uretral.<sup>(2)</sup>

Es poco frecuente en la mujer posmenopáusica y aún más raramente en el grupo de edad de reproducción. Puede ser congénita o adquirida. Asociado a genitales ambiguos, agenesia vaginal, riñón hipoplásico e himen microperforado pueden verse en la fusión labial congénita. Es a menudo una condición adquirida que se ve típicamente en niñas prepúberes, normalmente por debajo de los 6 años de edad.<sup>(2)</sup>

La afección detrás del desarrollo de la fusión labial es poco conocida. La teoría más aceptada es la inflamación crónica e irritación y fricción constante durante la movilidad, lo que lleva al epitelio superficial de la piel, denudación y fusión lenta de los labios en un ambiente bajo en estrógenos.<sup>(3)</sup>

El diagnóstico se realiza mediante la inspección directa de la vulva, que puede estar motivado por dificultad para orinar, o incluso retención urinaria. El tratamiento de la afección puede ser conservador o quirúrgico, dependiendo del grado de fusión labial.<sup>(4)</sup>

La cirugía es la única forma de tratamiento definitivo. Los estrógenos tópicos y la betametasona, aunque son útiles en niñas prepuberales, parecen ser poco efectivos en mujeres posmenopáusicas. El uso de crema de estrógeno después de la operación puede ayudar a prevenir recurrencias y repetir la cirugía.<sup>(5)</sup>

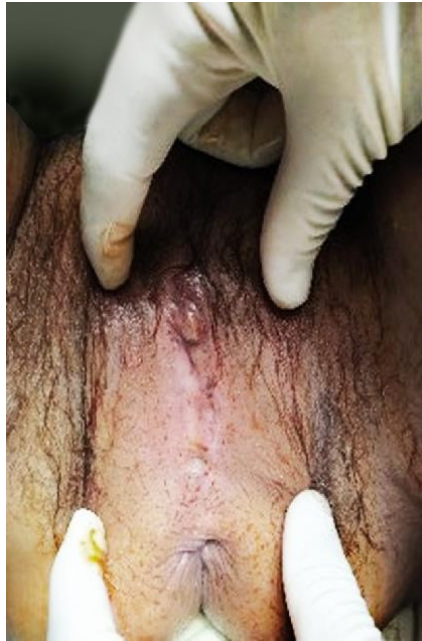El objetivo de este trabajo es reportar el caso de una mujer posmenopáusica que presentó fusión labial y carúncula uretral con dificultad para la micción e incontinencia, tratada quirúrgicamente con inmediata resolución de dichas alteraciones.

## Presentación del caso

Paciente femenina de 75 años de edad, color de la piel blanca, con antecedentes patológicos personales de padecer hipertensión arterial en tratamiento; que es remitida al servicio de Urología por presentar desde hace dos meses disuria, asociada a chorro fino e intermitente, incontinencia urinaria, dolor en hipogastrio e infecciones urinarias recurrentes y que fue empeorando progresivamente.

Al interrogatorio se rescatan los siguientes antecedentes: menarquia a los 13 años, nuligesta, experimentó la menopausia a la edad de 54 años, no recibió terapia hormonal de reemplazo, y actualmente sin vida sexual activa. Negó antecedentes de trauma pélvico o enfermedad infecciosa en los genitales externos.

Al examen físico se constató que ambos labios mayores se habían fusionado extensamente, lo que no permitió la colocación de sonda vesical. Imposibilidad de conseguir apertura con maniobras durante el examen ([fig. 1](#)).



**Fig. 1-** Fusión de labios mayores.

Los estudios analíticos mostraron: hematocrito 0,38, glucemia 5,1 mmol/L, conteo de plaquetas  $220 \times 10^9/L$ , leucograma con diferencial:  $10 \times 10^9/L$  (polimorfonucleares: 0,60 %, linfocitos: 0,40 %) y creatinina: 70  $\mu\text{mol/L}$ .

Aunque la separación manual de la adhesión se intentó sin anestesia local, fue sin éxito debido al dolor intenso. Por lo anterior, se decidió imponer tratamiento quirúrgico previo consentimiento informado y después de aclarar dudas, la paciente aceptó.

Con la aplicación de anestesia regional espinal y mediante disección manual se separaron los labios mayores sin incidentes ([fig. 2A](#)), dejando bordes con ligera laceración y escaso sangrado. Cuando el meato uretral fue identificable, se encontró una carúncula uretral ([fig. 2B](#)), la cual fue removida con electrocauterio y se insertó un catéter de Foley en la vejiga ([fig. 2C](#)).

Se realizó vulvoplastia. Hemostasia satisfactoria. Cobertura antimicrobiana empírica con ceftriaxona un gramo endovenoso cada 12 horas. Después de la operación, se le indicó que mantuviera una higiene genital adecuada ([fig. 3](#)).

La paciente fue egresada trascurridos los 5 días de la cirugía y actualmente está sana y no ha tenido recurrencia dos meses después de la intervención quirúrgica.

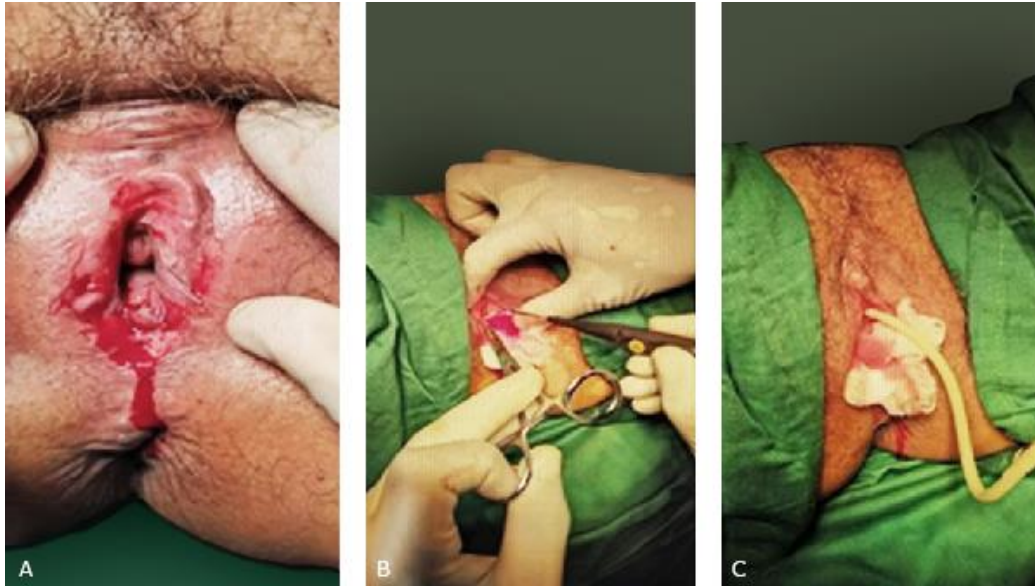


Fig. 2- A. Disección manual; B. Remoción de carúncula uretral; C. Colocación de sonda vesical.

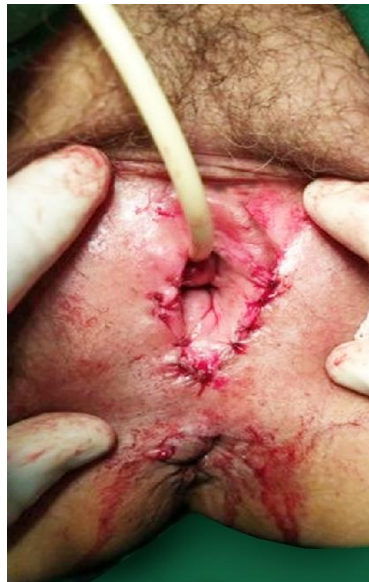

Fig. 3- Plastia vulvar.

## Discusión

La adhesión/fusión labial, que también se conoce como aglutinación labial o sinequia vulvar, es una afección vaginal común en las niñas prepuberales. Sin embargo, la adherencia labial es rara en una mujer adulta y se define como la adherencia parcial o total de los labios menores o mayores.<sup>(5)</sup>

Puede resultar en el desarrollo de tejido fibrótico delgado y da como resultado la fusión parcial o completa del orificio vaginal. A menudo, es una condición adquirida, también puede ocurrir como resultado de una anomalía congénita y, a veces, coexistir con otras anomalías genitourinarias.<sup>(3)</sup> En el caso que se describió, la paciente presentaba una carúncula uretral.

La carúncula uretral puede presentarse eritematosa, con tejido proliferativo, y en ocasiones pueden existir pólipos y prolapso uretral;<sup>(6)</sup> de hecho, pueden aparecer en mujeres posmenopáusicas. Pueden ser clínicamente indistinguibles y cursan con disuria, la presencia de una masa palpable que surge de la pared anterior de la uretra, sangrado vaginal intermitente, hematuria y cuadro obstructivo de tracto urinario bajo.<sup>(7)</sup>

Cuando la sinequia es total, se visualiza una línea sagital desde el periné hasta el clítoris y no se identifican las estructuras propias de esta zona: meato uretral, himen y orificio vaginal. En las sinequias parciales, es variable su longitud.<sup>(8)</sup> La paciente que se expone en este artículo presentó una fusión labial completa.

La frecuencia de este trastorno oscila entre el 0,3 % y el 3,3 %, pero hay estudios que han descrito tasas de hasta el 5 %. La mayor incidencia se encuentra entre los 3 meses y los 6 años de edad, con un pico entre los 13 y 23 meses;<sup>(3)</sup> sin embargo, hay un número limitado de informes de casos sobre fusión labial posmenopáusica, y la prevalencia en la población anciana permanece desconocido.<sup>(9)</sup> En el caso expuesto por los autores, la fusión labial se presentó en una mujer posmenopáusica.

Aunque la mayor parte de las pacientes son asintomáticas, pueden presentar síntomas vulvares como ardor, picazón, dolor, dispareunia, malestar durante la menstruación y secreción vaginal.<sup>(2)</sup> Según cita *Takimoto* y otros,<sup>(10)</sup> los síntomas urinarios incluyen disuria, incontinencia urinaria, flujo urinario lento, vaciado incompleto, infecciones recurrentes del tracto urinario y retención urinaria; elementos estos encontrados en el caso mostrado.

En mujeres posmenopáusicas es una condición adquirida causada como resultado de mala higiene, eczema, liquen plano, dermatitis seborreica, trauma local e infecciones recurrentes del tracto urinario, así como bajo niveles de estrógeno y ausencia de actividad sexual.<sup>(11)</sup> Los bajo niveles de estrógeno y la ausencia de actividad sexual fueron los principales factores causales.

El diagnóstico diferencial incluye atresia vaginal, quiste del conducto de Gartner, genitales ambiguos e himen imperforado en niñas, y condiciones de ocupación masiva tales como marcas en la piel, pólipo, uretrocele, prolapso o divertículo de uretra en hembras mayores. Debe distinguirse de deformidades congénitas que a menudo dan la apariencia de que la apertura de la vagina se ha cerrado, por la identificación de un rafe en la línea media visto en la fusión labial.<sup>(2)</sup>

El diagnóstico se realiza a través de la inspección de la vulva mediante la maniobra de Capraro.<sup>(8)</sup> La apariencia típica es una apariencia de genitales planos y una membrana translúcida vertical en la línea media que puede ser delgada y frágil o gruesa y densa.<sup>(2)</sup>

Según cita *Murugesan* y otros,<sup>(2)</sup> en casos dudosos puede ser útil un examen detallado bajo anestesia, cistoscopia, cistouretrografía miccional. Un estudio completo debe incluir ecografía de abdomen y pelvis

para descartar anomalías genitourinarias asociadas, anomalías uterinas, hidro o hematometrocolpos en casos severos. Se recomienda urocultivo y frotis vaginales altos antes del manejo definitivo. En esta paciente no fue necesario la realización de estos exámenes.

Las opciones médicas y/o quirúrgicas están disponibles si se indica tratamiento. El tratamiento médico incluye el uso de crema de estrógeno o crema de betametasona. Rara vez se requiere intervención quirúrgica, si no responde al tratamiento médico o fusiones densas.<sup>(12,13)</sup> Por las características de esta lesión, el equipo de médicos tratantes consideró necesario realizar anuncio operatorio y aplicar tratamiento quirúrgico bajo anestesia.

La recurrencia es, a menudo, un problema en el tratamiento de adherencias labiales, y su tasa de recurrencia después de un procedimiento quirúrgico o manual es del 14 % al 20 %.<sup>(11)</sup>

## Conclusiones

Aunque es poco común, la fusión labial puede ocurrir en mujeres posmenopáusicas. Se necesita tener un alto índice de sospecha, ya que se diagnostica en etapas avanzadas; especialmente en mujeres sexualmente inactivas y con síntomas genitourinarios no explicados por otras causas. Un alto porcentaje se resuelve con tratamiento tópico estrogénico; sin embargo, la resolución quirúrgica se reservaría para aquellos casos refractarios a la terapia tópica con grave obstrucción al flujo urinario.

## Referencias bibliográficas

1. Mahmood K, Nagra ZM, Khalid MB. Manual Separation of Labial Adhesion in Pediatric Female Patients: A Five-Year Experience. *APMC*. 2020[acceso 20/09/2022];14(2):119-21. Disponible en: <http://www.apmcfmu.com/ojs2/index.php/apmc/article/view/911>
2. Murugesan A, Palaniappan Y, Kalaimani T. An Unusual Cause of Urinary Pseudoincontinence: Two Rare Cases of Labial Fusion in Adolescent and Postmenopausal Women. *Rev J South Asian Feder Obst Gynae*. 2020[acceso 20/09/2022];12(3):196-8. Disponible en: <https://www.jsafog.com/abstractArticleContentBrowse/JSAFOG/21668/JPJ/fullText>
3. Mohapatra I, Samantaray SR. Labial Fusion Recurrence in a Prepubertal Girl: A Case Report and Review of Literature. *Cureus*. 2022[acceso 20/09/2022];14(6):e26059. Disponible en: <https://www.ncbi.nlm.nih.gov/pmc/articles/PMC9289966/>
4. Emergui Zrihen Y, Nieto Naya MA, Valle Morales L, Martín Martínez AI. Diagnosis and surgical treatment of vulvar synechia in an adult woman. Case report. *Rev European Gynecology and Obstetrics*. 2021[acceso 20/09/2022];3(2):76-8. Disponible en: <https://www.egojournal.eu/wp-content/uploads/journal/2021/3.2/76/76-78.pdf>
5. Patel PV, Nerli RB, Kukreja BK, Chandra SS. Labial Adhesions in a Postmenopausal Woman. *Rev Pan Asian J Obs Gyn*. 2019[acceso 20/09/2022];2(3):1-3. Disponible en: [https://pajog.com/prints/Labial\\_Adhesions.pdf](https://pajog.com/prints/Labial_Adhesions.pdf)

6. Duarte Jeremías M, Vargas Chaves S. Tratamiento local del síndrome genitourinario en la menopausia. Rev méd sinerg. 2020[acceso 20/09/2022];5(9):e570. Disponible en: <https://www.revistamedicasinergia.com/index.php/rms/article/view/570/1003>
7. Aguilar Navarro E, Server Gómez G, Hita Rosino E, Ortiz González A, Sánchez Gutiérrez D, Ortiz Reina S. Melanoma amelanótico primario de uretra con apariencia de carúncula uretral en una mujer postmenopáusica. Rev Cancer de piel. 2022[acceso 20/09/2022];1:19-29. Disponible en: <https://www.groupgem.es/wp-content/uploads/2022/07/RevistaCancerPielEdicion2022.pdf#page=19>
8. Rubinsteina A, Rahmana G, Rissob P, Ocampo D. Fusión de labios menores vulvares. Experiencia en un hospital pediátrico. Rev Arch Argent Pediatr. 2018[acceso 20/09/2022];116(1):65-8. Disponible en: [https://sap.org.ar/uploads/archivos/files\\_cb\\_rubinstein\\_11-1pdf\\_1514999943.pdf](https://sap.org.ar/uploads/archivos/files_cb_rubinstein_11-1pdf_1514999943.pdf)
9. Tomoko Maeda T, Deguchia M, Amanoa T, Tsujia S, Kasahara K, Murakami T. A novel surgical treatment for labial adhesion – The combination of Z- and Y-V-plasty: A case report. Case Rep Women's Health. 2021[acceso 20/09/2022];32:e00363. Disponible en: <https://www.ncbi.nlm.nih.gov/pmc/articles/PMC8556753/>
10. Ugurlucan FG, Yasa C, Tas IS, Aslay I, Yalcin O. Complete labial fusion causing urinary retention in a postmenopausal woman. Rev Am J Clin Exp Urol. 2021[acceso 20/09/2022];9(5):413-5. Disponible en: <https://www.ncbi.nlm.nih.gov/pmc/articles/PMC8595084/>
11. Takimoto M, Sato T, Ichioka S. Reconstruction for labial adhesion in postmenopausal woman using vulvoperineal flap. Case Reports Plast Surg Hand Surg. 2019[acceso 20/09/2022];6(1):136-9. Disponible en: <https://www.ncbi.nlm.nih.gov/pmc/articles/PMC6968580/>
12. Huseynov M, Cafarov V. Interlabial fusion: As a new subtype of labial fusion. Ann Med Res. 2019[acceso 20/09/2022];26(2):226-9. Disponible en: <https://www.ejmanager.com/mnstemp/134/134-1542799711.pdf?t=1666793552>
13. Saberi N, Gholipour F. Extensive Labial Adhesion Causing Voiding Urinary Symptoms in a Postmenopausal Woman: A Case Report. Iran J Med Sci. 2020[acceso 20/09/2022];45(1):73-5. Disponible en: <https://www.ncbi.nlm.nih.gov/pmc/articles/PMC6983273/>

### Conflicto de intereses

Los autores declaran no tener conflicto de intereses.